ISSN: 2683-1538

Revista
ENDODONCIA MILITAR

Órgano de Publicación Científica del
Colegio Nacional de Endodoncistas Militares A.C.

Enero - Abril | Vol. 5. Núm. 1 | 2021

Comité Editorial

Dra. Aida Victoria Vera.
Profesora de Endodoncia de la Escuela Militar de Odontología – Universidad del Ejército y Fuerza Aérea.
aidavic30@gmail.com

M. en O. Luis Antonio Morales Vázquez.
Práctica privada exclusiva a la Endodoncia.
luismorales38@hotmail.com

Dr. en Cs. Norberto Juárez Broon.
Profesor de posgrado en Endodoncia de CUAltos y CUCS de la Universidad de Guadalajara.
endobr1@hotmail.com

Dr. León Héctor Lagunas Ángeles
Profesor del curso de especialización en Periodoncia de la Escuela Militar de Graduados de Sanidad – Universidad del Ejército y Fuerza Aérea.
hectorlagunas175@gmail.com

Dra. Araceli Mayo Meza
Jefa del Curso de Especialización en Endodoncia de la Escuela Militar de Graduados de Sanidad – Universidad del Ejército y Fuerza Aérea.
mezademayo@gmail.com

Dra. Angelica Galindo Santacruz
Coordinadora del curso de especialización en Endodoncia del Centro Médico Naval – CEMENAV.
a-galindo@hotmail.com

Dr. Santiago Andaracua García.
Coordinador del posgrado de Endodoncia de la Universidad Autónoma de Querétaro.
santiagoandaracua@hotmail.com

Dr. Hugo Isaac Plascencia Contreras
Profesor de posgrado en Endodoncia de CUCS de la Universidad de Guadalajara.
endohugo81@hotmail.com

Dra. Ana Gabriela Carrillo Várguez
Coordinadora del curso de especialización en Endodoncia de UABC
anagabriela@uabc.edu.mx

Dra. María Eugenia Vázquez Sánchez.
Profesora del posgrado de Endodoncia de CUCS de la Universidad de Guadalajara.
vazquez_m_s@yahoo.com

Dr. Mario Uribe Campero
Profesor de posgrado en Endodoncia de CUCS de la Universidad de Guadalajara.
mariouribe@yahoo.com

Dra. Eunice Daysi García Reyes
Coordinadora del posgrado de Endodoncia de la Universidad Autónoma Benito Juárez de Oaxaca.
euday1@hotmail.com

Dr. Alejandro Podolsky Geluda.
Profesor del posgrado de Endodoncia de la Universidad Nacional Autónoma de Nuevo León.
drpodolsky@gmail.com

Dr. Clovis Monteiro Bramante
Profesor Dr. de Endodoncia de la Facultad de Odontología de Bauru – Universidad de Sao Paulo, Brasil.
clobra@uol.com.br

Dr. Edwin Roberto Hernández Molina.
Profesor de Endodoncia en la Universidad Autónoma de Santa Ana – UNASA y Universidad Salvadoreña, Alberto Masferrer y Endodoncista en Hospital Militar de El Salvador en San Salvador, El Salvador.
consultoriodento@gmail.com

Dra. Marisa Jara Castro.
Profesora de pre y posgrado, Especialista en Endodoncia y Cariología, Universidad Nacional Mayor de San Marcos - UNMSM, Perú.
mjarac@unmsm.edu.pe

Mg. Esp. C.D Armida Álvarez Montalván
Especialista en Endodoncia y Cariología. Magister en investigación y docencia universitaria, Universidad Norbert Weiner y Universidad Inca Garcilaso de la Vega, Perú.
armi_dent@hotmail.com

ENDODONCIA MILITAR, Vol. 5, Núm. 1. enero – abril 2021, es el Órgano de Publicación Científica editada por el Colegio Nacional de Endodoncistas Militares A. C., la editora responsable: C.D.E.E. Dra. Aida Victoria Vera., con reserva de derechos al uso exclusivo No. 04-2019-030117194100-203, ISSN: 2683-1538, ambos otorgados por el Instituto Nacional del Derecho de Autor. Responsable de la última actualización de este número, Unidad de Informática INDAUTOR, Ing. Juan José Pérez Chávez, calle Puebla, 143, Col. Roma, delegación Cuauhtémoc, C.P. 06700, fecha de su última actualización 30 de abril del 2020.

En ENDODONCIA MILITAR, las opiniones expresadas en los artículos y la publicidad, contenidas son responsabilidad exclusiva de los autores. El material publicado es propiedad exclusiva de la revista por lo que está prohibida la reproducción total o parcial de su contenido, salvo se realice la citación bibliográfica correspondiente. La revista ENDODONCIA MILITAR es publicada cuatrimestralmente en la página web del Colegio Nacional de Endodoncistas Militares, A.C., www.cnem.mx

Para la publicación de los artículos es necesario envíe sus trabajos de investigación, casos clínicos y de revisión bibliográfica, de acuerdo con las normas estipuladas en este ejemplar al correo electrónico revistaendodonciamilitar@cnem.mx para la revisión antes de su publicación.

Fotografía de la portada cortesía del
Tte. Cor. C.D. Ret.
Norberto Juárez Broon.

1er. CONGRESO
INTERNACIONAL VIRTUAL
del Colegio Nacional de Endodoncistas Militares

Dr. Jorge Vera Rojas

Dra. Mónica Romero Viñas

Dr. Alejandro Pérez Ron

Dr. Clovis Monteiro Bramante



Lic. José Ramón Estrada Lozano

Dr. Roberto Correa Villanueva



Dr. Norberto Juárez Broon

Dr. Tomas Hernández Santander

9, 10 y 11 de Septiembre
10:00 a 15:00 horas

/ColegioEndodoncistasMilitares

Evento Gratuito

I+D Inteligencia Dental

coa

GoToWebinar

MESA DIRECTIVA 2020 - 2023.

Presidente.

Dr. en Cs. Norberto Juárez Broon.
presidente@cnem.mx

Secretaria.

M. en O. Nancy Chegüe Vargas
secretario@cnem.mx

Tesorero.

Dr. Raúl Alejandro Candelaria Cruz.
tesorero@cnem.mx

Comisión Científica.

Dr. Israel Colin Hernández
cientifica@cnem.mx

Comisión Difusión.

Dr. Juan Carlos Hernández Chávez.
difusion@cnem.mx

Dr. José Antonio Ibarra Gamboa
difusion@cnem.mx

Comisión de Relaciones Sociales.

Dra. Araceli Mayo Meza
sociales@cnem.mx

Dra. Violeta Rivera Gutiérrez
sociales@cnem.mx

Comisión de Certificación y Recertificación.

Dra. Holanda Medina Rendón
certificacion_recertificacion@cnem.mx

Dra. María de la Luz Santiago G.
certificacion_recertificacion@cnem.mx

Comisión de Vigilancia.

Dr. Héctor Antonio Antonio
vigilancia@cnem.mx

Comisión Editorial. Revista Endodoncia Militar.

Editora
Dra. Aida Victoria Vera.
revistaendonciamilitar@cnem.mx

Co - Editor
M. en O. Luis A. Morales Vázquez
revistaendonciamilitar@cnem.mx

ENDODONCIA MILITAR
vol. 5, núm. 1 | ene. – abr. 2021

CONTENIDO

- COMITÉ EDITORIAL. 558
- MESA DIRECTIVA TRIENIO 2020 – 2023. 560
- CONTENIDO. 561
- EDITORIAL. 562
- XLV ANIVERSARIO DE LA ESCUELA MILITAR DE ODONTOLOGÍA 563
- BIOCOMPATIBILIDAD DEL MTA Y BIODENTINE EN TEJIDO SUBCUTÁNEO DE RATAS. (artículo científico) 567
- ADAPTACIÓN MARGINAL Y TIEMPO DE FRAGUADO DE CEMENTOS A BASE DE SILICATO TRICÁLCICO Y SUPER-EBA. (artículo científico) 577
- AMELOBLASTOMA MULTIQUÍSTICO CAMUFLADO COMO PERIODONTITIS APICAL: REPORTE DE UN CASO. (caso clínico). 592
- NORMAS DE PUBLICACIÓN. 600

EDITORIAL

Los tiempos actuales, demandan de los odontólogos en general, una gran actitud para el desempeño de la profesión, con restricciones importantes para la atención de los pacientes, temor de los doctores y de los pacientes ante inminentes contagios de la enfermedad que está causando esta pandemia, lo cual ha resultado en un incremento considerable en el costo de las barreras universales de protección, de los insumos dentales y la imposibilidad de incremento en el costo en los tratamientos, en resumen el conjunto hace una cuesta muy difícil de escalar.

De la misma forma la educación de la profesión tiene problemas para poder continuar por los problemas para llevar a cabo la atención de pacientes en una enseñanza que es eminentemente presencial.

Es entonces cuando los medios de comunicación se magnifican en grande manera, hemos aprendido a recibir y dar clases en línea realizando desde clases a distancia lo mismo que reuniones y congresos virtuales, sin embargo, la responsabilidad de los ponentes, docentes y discentes ha aumentado sobre manera, al incrementar la responsabilidad de la enseñanza autodidacta.

Sin embargo, en La revista Endodoncia Militar, órgano de publicación científica del Colegio Nacional de Endodoncistas Militares A.C. estamos comprometidos en seguir con la divulgación de esta especialidad y continuaremos con esta labor de publicación, los invitamos a ustedes profesionistas del área a que nos envíen sus trabajos para así proseguir con la educación continua en endodoncia.

Mayor Cirujano Dentista Militar
Especialista en Endodoncia, Máster en Odontología.
Co- Editor de la Revista Endodoncia Militar
Luis Antonio Morales Vázquez.

XLV ANIVERSARIO DE LA

ESCUELA MILITAR DE ODONTOLOGÍA

Memorias

Haciendo una remembranza de los inicios de la Escuela Militar de Odontología podemos remontarnos hasta 1917 cuando Venustiano Carranza siendo el encargado del ejecutivo de la nación decreta que el Cuerpo Médico Militar debería estar integrado por: médicos, dentistas, farmacéuticos, enfermeros, veterinarios entre otros y es desde ese entonces que surge la necesidad del servicio odontológico en las fuerzas armadas.

Para 1933 la planilla nacional cuenta con 3 jefes y 30 oficiales odontólogos atendiendo diferentes especialidades, siendo esto insuficiente para las necesidades de atención odontológica en el instituto armado, pero no es hasta 1975 cuando se presenta una propuesta para la formación de una escuela de Odontoestomatología Militar, con un plan de estudios de 4 años, un internado y un total de 48 materias.

Siendo Secretario de la Defensa Nacional el General Hermenegildo Cuenca Díaz, ordena al Director de Educación Militar elabore un proyecto para la creación de la Escuela Militar de Odontología, dicho proyecto es presentado al Presidente de la Republica Lic. Luis Echeverría Álvarez el cual a través de un Decreto Presidencial, publicado en el diario oficial *"Considerando que la atención bucodentaria para los miembros del Ejercito y Fuerza Aérea y sus derechohabientes, es de gran importancia para lograr el bienestar físico, mental y social…… es necesario incrementar el número de Cirujanos dentistas……el Ejecutivo de mi cargo estima oportuno la creación de la Escuela Militar de Odontología" .*

Y es hasta el 1/o de marzo de 1976 a las 10:30 hrs. Cuando se inaugura la Escuela Militar de Odontología en el auditorio del Hospital Central Militar, siendo el Tte. Cor. C.D. Max Henonin Calvet, director de dicho plantel en cuyo discurso menciona "*Compañeros que hoy inician los*

cursos y que ingresan a esta escuela, queremos recomendarles el compromiso que han contraído al firmar un contrato al que voluntariamente se sujetan para servir al Heroico Ejercito Mexicano para superarse y ayudar a sus semejantes…" Figura 1

Lic. Luis Echeverria Álvarez

General Hermenegildo Cuenca Diaz

Tte. Cor. C.D. Max Henonin Calvet

Figura 1 Personajes importantes para la creación de la Esc. Mil. Odont.

Sin embargo, la Escuela Militar de Odontología no cuenta con instalaciones propias, e inicia sus actividades teóricas-clínicas en el Hospital Central Militar, en 1977 se muda y ocupa parte de las instalaciones de la Escuela Médico Militar por 17 años, en 1981 se inaugura la Clínica dental del plantel el cual cuenta con 20 unidades dentales, laboratorio y cuarto de rayos x esto permite una autonomía y una supervisión más personalizada a los alumnos. Para el mes de Diciembre 1994 se ordena que se cambien a las instalaciones que hasta entonces ocupaba la Escuela Militar de Ingenieros, Odontología vive en estas instalaciones por 21 años, es así como el cuerpo docente, discente y de la planta cuenta con unas instalaciones al cual le llaman "*ALMA MATER"* que le da identidad, pertenencia, satisfacción y orgullo de formar parte de un plantel militar joven con un impresionante crecimiento, a partir de febrero del 2015 forma parte de las instalaciones del CEMICSA (Centro Militar de Ciencias de la Salud) el cual comparte instalaciones con las Escuelas Militar de Graduados, Médico Militar, Oficiales de Sanidad y Clases de Sanidad, que

fue inaugurado en el año del 2016 al termino de la segunda fase de construcción por el Presidente de México Lic. Enrique Peña Nieto, Secretario de la Defensa Nacional el General Salvador Cienfuegos Cepeda, Director del Plantel el Coronel Ernesto Ignacio Villalobos Domínguez y Subdirector del mismo el Teniente Coronel Jesús Bernardo Noriega Cruz.

Figura 2 Diferentes instalaciones de la Esc. Mil. De Odont. y su actual plantel

Ha graduado 44 generaciones, formado alumnos de países vecinos de El Salvador, Bolivia, Honduras, ha recibido la acreditación por parte de la CONAEDO, realiza eventos científicos, académicos y sociales a través de congresos y reuniones estudiantiles, interactúa con diferentes universidades, realiza congresos internacionales en honor a su aniversario cada 5 años, esto en la parte odontológica y en el ámbito militar participa en juegos inter-planteles militares, adiestramiento, labores sociales, reforestaciones, ejercicios militares de aplicación con diferentes planteles militares participa en el destacado y marcial desfile militar en septiembre.

Los valores inculcados en el plantel es formar cirujanos dentistas; con disciplina, patriotismo, lealtad, espíritu de cuerpo, honor, honradez, abnegación y valor, con un alto perfil profesional, cultural, cívico-moral, todas las generaciones que hemos egresado de nuestro hermoso plantel estamos agradecidos por la formación y servimos con orgullo a nuestros pacientes militares y derechohabientes con una alta responsabilidad en la atención bucodental y de servicio a nuestra nación. Es un plantel joven con un futuro prometedor con un gran compromiso para las nuevas generaciones de seguir poniendo en alto el nombre de nuestro plantel y todos los recursos a su alcance sean aprovechados para su educación y servicio en beneficio de nuestras fuerzas armadas de tierra, aire y mar.

Cada uno de nosotros lleva grabado en su pecho nuestro lema “EN NUESTRAS MANOS LA SALUD Y POR LA PATRIA LA VIDA” Agradezco a la Escuela Militar de Odontología por permitirme leer el libro de la Historia de la E.M.O y Felicidades al plantel por sus 45 años.

C.D.M, E.E., M.O., Secretaria del C.N.E.M.

Nancy Chegüe Vargas.

ENDODONCIA MILITAR
vol. 5, núm. 1 | enero – mayo 2021

BIOCOMPATIBILIDAD DEL MTA Y BIODENTINE EN TEJIDO SUBCUTÁNEO DE RATAS

Autor: Teniente Cirujano Dentista Arturo Fuentes Toledo

RESUMEN

Propósito: Evaluar el infiltrado inflamatorio de diferentes materiales a base de silicatos de calcio implantados en tubos en tejido subcutáneo de ratas en diferentes periodos de tiempo. Material y métodos: Para realizar este estudio se seleccionaron 20 ratas macho tipo Wistar de 200-300 gr. Tres materiales fueron estudiados: MTA Angelus, MTA Viarden y Biodentine (Septodont). A cada rata se les implantaron 4 tubos en la parte dorsal, 3 de los cuales, obturados con el material antes mencionado, y 1 tubo vacío correspondiente al grupo control. Se tomaron un total de 80 biopsias en lapsos de tiempo diferentes: 7 días, 21 días, 30 días y 60 días. Dichas biopsias se sometieron a un procedimiento de tinción con Hematoxilina&Eosina (H&E). Resultados: No se encontraron diferencias estadísticamente significativas entre los grupos. Conclusión: Los tres materiales fueron biocompatibles a partir del día 30.

Palabras clave: Biocompatibilidad, MTA, Biodentine

ABSTRACT

Purpose: To evaluate the inflammatory infiltrate of different calcium silicate-based materials implanted in tubes in subcutaneous tissue of rats in different periods of time. Material and methods: 20 male Wistar rats weighing 200-300 g were selected for this study. Three materials were studied: MTA Angelus, MTA Viarden and Biodentine (Septodont). Each rat was implanted with 4 tubes in the dorsal part, 3 of which were obturated with the material, and 1 empty tube corresponding to the control group. A total of 80 biopsies were taken at different time lapses: 7 days, 21 days, 30 days, and 60 days. These biopsies were subjected to a Hematoxilina&Eosina (H&E) staining procedure. Results: No statistically significant differences were found between the groups. Conclusion: The three materials were biocompatible from day 30.

Keywords: Biocompatibility, MTA, Biodentine

Escuela Militar de Graduados de Sanidad, Unidad de Especialidades Odontológicas de la Secretaría de la Defensa Nacional. toledo090292@gmail.com

INTRODUCCIÓN

El tratamiento del conducto radicular tiene como objetivo la prevención de una periodontitis apical y por consiguiente la preservación del diente, mediante la desinfección del sistema conductos radiculares y el sellado del mismo sistema a través de un material de obturación.

El éxito de dicho tratamiento se puede ver reflejado cuando la sintomatología dolorosa está ausente y a través de las evidencias radiográficas que deben mostrar el espacio del ligamento intacto o en el caso de una lesión preexistente, la disminución gradual de ésta. Especialmente, cuando el tratamiento es llevado a cabo por un especialista, el resultado conduce a la curación periapical hasta en el 95% de los casos [1] Se ha informado que la persistencia de las lesiones periapicales está en el rango del 15%-16%[2] existen casos en los cuales, aun realizando el retratamiento, la sintomatología persiste o la lesión no reduce su tamaño.

En estos casos en particular, es válido optar por un tratamiento quirúrgico como último intento de preservar la pieza. En la mayoría de estos procedimientos se opta por la colocación de materiales a base de silicatos de calcio como el agregado de trióxido mineral (MTA) que, una vez colocados en el área afectada, según Torabinejad, es posible que estimulen el proceso de curación de la herida[3] así pues, la utilización de estos materiales junto con el uso de magnificación ha aumentado la tasa de éxito en los procedimientos de cirugía endodóntica.

Los experimentos de Rickert y Dixon sirvieron para formular la “Teoría del tubo vacío”, la cual, en resumen, menciona que un espacio vacío es invadido por los fluidos corporales los cuales sirven como un foco de infección; posteriores estudios y con una metodología similar, refutaron dicha teoría[4].

No necesariamente un espacio vacío, en el caso de la Endodoncia una obturación corta, es premisa de una fuente de infección como tal. De ello depende la instrumentación y desinfección previa a la obturación, así como otros factores incluyendo el diagnóstico.

Partiendo de ese tipo de estudio, una metodología similar es válida para la medición de la biocompatibilidad de materiales tales como el MTA y Biodentine implantados en el tejido subcutáneo de ratas.

La idea principal de este trabajo de investigación es comparar la severidad de la inflamación que generen el MTA Angelus, MTA Viarden y Biodentine en tejido subcutáneo de ratas.

MATERIAL Y MÉTODOS.

Para realizar este estudio se seleccionaron 20 ratas macho tipo Wistar de 200 a 300 gr del bioterio de la Escuela Militar de Medicina.

Se prepararon 80 tubos a partir de una sonda de aspiración estéril de un diámetro de 1 mm por una longitud de 5 mm y se dividieron en 4 grupos:

- Grupo 1 (Control, n = 20): Tubos vacíos
- Grupo 2 (Biodentine, n = 20): Tubos obturados con Biodentine
- Grupo 3 (MTA Angelus, n = 20): Tubos obturados con MTA Angelus
- Grupo 4 (MTA Viarden, n = 20): Tubos obturados con MTA Viarden

Para el procedimiento quirúrgico se utilizó una combinación de Ketamina a una dosificación de 55 mg/kg y de Xilacina a una dosificación de 5.5 mg/kg, mediante una jeringa de insulina. A cada rata se les implantaron 4 tubos en la parte dorsal, 3 de los cuales, obturados con el material antes mencionado, y 1 tubo vacío correspondiente al grupo control (figura 1).

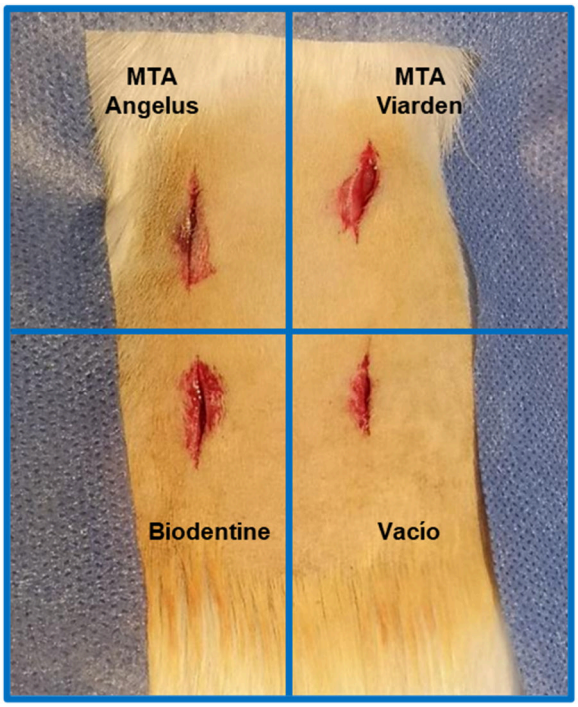

Fig. 1 Distribución de los materiales de estudio. Fuente directa

Previamente al acto quirúrgico, el área dorsal se rasuró mediante una rasuradora eléctrica, la rata fue fijada a una tabla mediante el uso de ligas (para evitar movimientos involuntarios o recobro prematuro de conciencia durante el procedimiento) y se realizó la antisepsia con isodine en espuma.

Posteriormente, los tubos con los materiales de estudio y el tubo vacío de fueron colocados en cada una de las incisiones y

las heridas fueron suturadas mediante puntos simples con Vicryl 4-0 (figura 2).

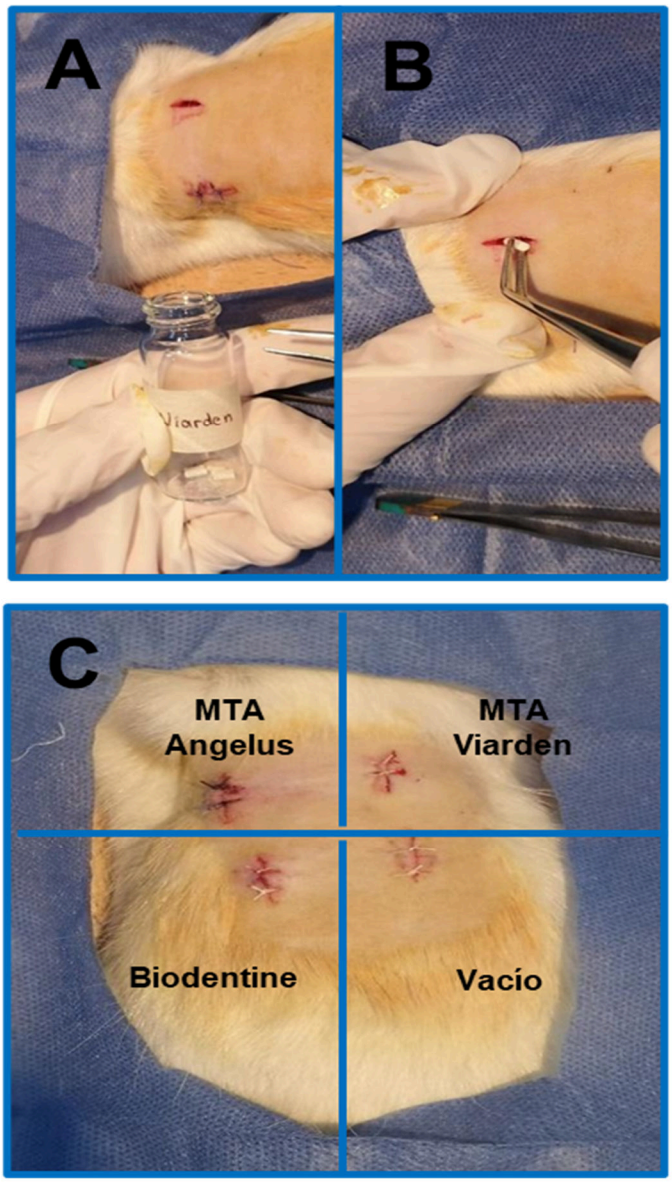

Fig. 2 A y B, implantación de tubos; C sutura

Las ratas se colocaron en el sistema de ventilación Ecoflo Allentown del Bioterio de la Escuela Militar de Medicina (figura 3), para permanecer en un ambiente controlado (temperatura de 21°C y humedad del 40%) hasta la toma de la biopsia.

Fig. 3 Sistema Ecoflo Allentown

Se tomaron un total de 80 biopsias en lapsos de tiempo diferentes: 7 días, 21 días, 30 días y 60 días (figura 4).

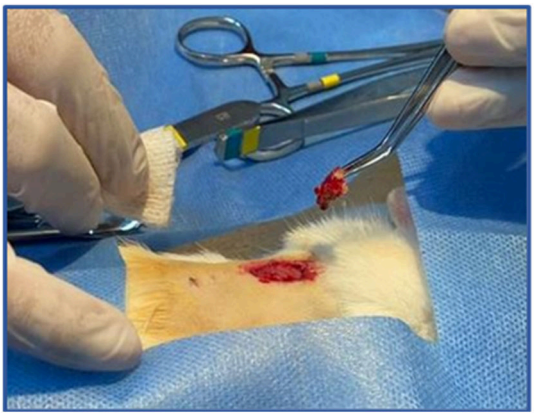

Fig. 4 Toma de Biopsias.

Dichas biopsias se colocaron en formol al 10%, para después someterse a un procedimiento de tinción con Hematoxilina&Eosina (H&E).

Posteriormente las laminillas fueron examinadas por un patólogo para determinar la severidad de la inflamación. Se establecieron las siguientes puntuaciones para describir el proceso inflamatorio y poder clasificarlas [5].

Puntuación 1: Nulo

Puntuación 2: Leve

Puntuación 3: Moderado

Puntuación 4: Severo

RESULTADOS

Grupo 1: Tubos vacíos

Se observó que los grados más severos de inflamación fueron disminuyendo en severidad a lo largo de los días. A los 7, 21 y 30 días la inflamación leve se mantuvo en el 20% de las muestras y a los 60 días se incrementó a un 80% en éstas.

Inicialmente la capa de fibroblastos se observó desorganizada y con presencia de abundantes células inflamatorias. En las biopsias de 30 y 60 días la capa fibroblástica comenzó a observarse más organizada, por lo que se confirmó la biocompatibilidad de los tubos con el tejido conectivo.

A continuación, en la Tabla 1 se muestra la distribución de las muestras del grupo control respecto a la severidad del proceso inflamatorio a los 7, 21, 20 y 60 días de la toma de las biopsias.

Severidad Inflamación	7 días	21 días	30 días	60 días
Nula	-	-	20% (n = 1)	-
Leve	20% (n = 1)	20% (n = 1)	20% (n = 1)	80% (n = 4)
Moderado	-	40% (n = 4)	60% (n=3)	20% (n = 1)
Abundante	80% (n = 4)	40% (n = 4)	-	-

Tabla 1. Severidad inflamatoria en muestras de tejido subcutáneo en grupo control y grupo Biodentine.

Grupo 2: Biodentine

En las muestras tratadas con Biodentine no se observaron casos libres de inflamación en los diferentes tiempos de valoración. A los 7 y 21 días, la distribución porcentual de casos en muestras con Biodentine se presentaron sin cambios: 40% con diagnóstico de inflamación moderada y 60% de las muestras con inflamación severa. La valoración a partir de 30 días demostró que la proporción de casos con inflamación

severa ya no se detectaron predominando el grado leve de inflamación. En los primeros 21 días, la capa fibroblástica se observó desorganizada y con presencia de abundantes células inflamatorias. A los 30 y 60 días se observó una disminución dicho infiltrado inflamatorio con una capa fibroblástica más organizada, por lo que se consideró a este grupo como biocompatible.

Inflamación	7 días		21 días		30 días		60 días	
	C	B	C	B	C	B	C	B
0	-	-	-	-	20% (n = 1)	-	-	-
Leve	20% (n = 1)	-	20% (n = 1)	-	20% (n = 1)	80% (n = 4)	80% (n = 4)	100% (n= 4)
Moderada	-	40% (n = 4)	40% (n = 4)	40% (n = 4)	60% (n=3)	20% (n = 1)	20% (n = 1)	-
Severa	80% (n = 4)	60% (n = 3)	40% (n = 4)	60% (n=3)	-	-	-	-

Tabla 2. Severidad inflamatoria en muestras de tejido subcutáneo en grupo control y grupo Biodentine.

Grupo 3: MTA Angelus

Se observó que, a los 7 días, el 80 % de las muestras tratadas con MTA Angelus presentaron evidencia de inflamación severa y a los 21 días, ya habían disminuido a la mitad con el 40%. A los 30 y 60 días ya no se observaron muestras con inflamación severa. El incremento de muestras con diagnóstico nulo de inflamación se presentó a los 30 días para estabilizarse en grado leve a los 60 días en su totalidad.

Se consideró como biocompatible este grupo ya que la capa fibroblástica tendió hacia una mejor organización en los últimos dos periodos en la toma de biopsias.

Inflamación	7 días		21 días		30 días		60 días	
	C	A	C	A	C	A	C	A
0	-	-	-	-	20% (n = 1)	40% (n = 2)	-	-
Leve	20% (n = 1)	-	20% (n = 1)	-	20% (n = 1)	40% (n = 2)	80% (n = 4)	100% (n= 5)
Moderada	-	20% (n = 1)	40% (n = 2)	60% (n=3)	60% (n=3)	20% (n = 1)	20% (n = 1)	-
Severa	80% (n = 4)	80% (n = 4)	40% (n = 2)	40% (n = 2)	-	-	-	-

Tabla 3. Severidad inflamatoria en muestras de tejido subcutáneo en grupo control y tratadas con MTA Angelus.

Grupo 4: MTA Viarden

La distribución porcentual de muestras de MTA Viarden demostró, en general que a partir de los 7 días la severidad o grados de inflamación fue disminuyendo: del 60% de muestras que a los 7 días tenían diagnóstico de inflamación severa y 40% con inflamación moderada, revirtieron a grados moderado y leve a los 21 días para estabilizarse en grados leve (80%) y moderado (20%) a los 60 días. Presentando la misma distribución porcentual tanto el grupo control como el de MTA Viarden a los 60 días.

De igual forma este grupo se consideró como biocompatible, debido a que la capa fibroblástica se observó mejor organizada para los últimos dos periodos de tiempo y con un menor infiltrado inflamatorio respecto a los primeros días.

Inflamación	7 días		21 días		30 días		60 días	
	C	V	C	V	C	V	C	V
0	-	-	-	-	20% (n = 1)	20% (n = 1)	-	-
Leve	20% (n = 1)	-	20% (n = 1)	20% (n = 1)	20% (n = 1)	60% (n=3)	80% (n = 4)	80% (n = 4)
Moderada	-	40% (n = 2)	40% (n = 2)	80% (n = 3)	60% (n=3)	-	20% (n = 1)	20% (n = 1)
Severa	80% (n = 4)	60% (n=3)	40% (n = 2)	-	-	20% (n = 1)	-	-

Tabla 4. Severidad inflamatoria en muestras de tejido subcutáneo en grupo control y grupo MTA Viarden.

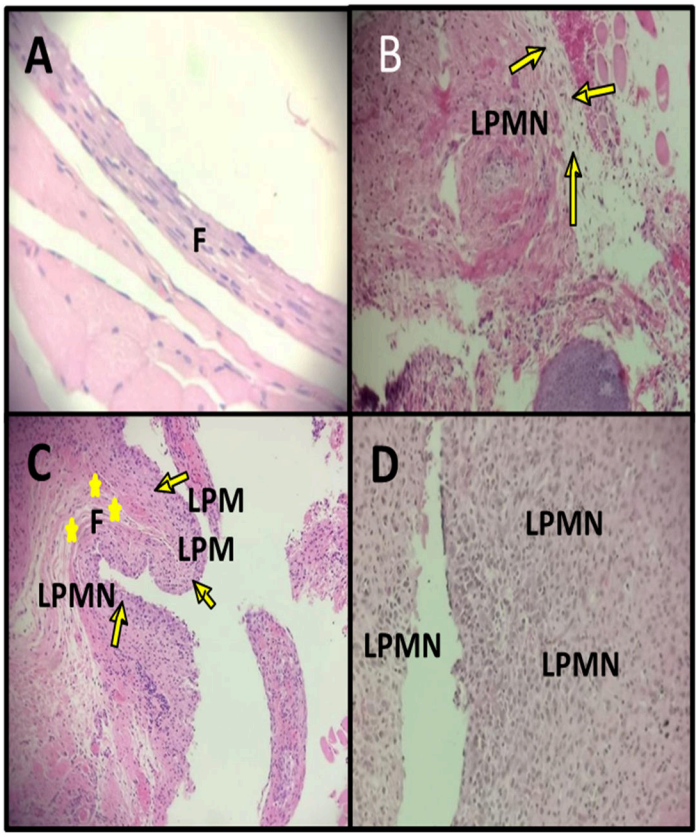

figura 5 A, Muestra M048 a 400x en donde se observa la capa de fibroblastos y sin presencia de células inflamatorias (puntuación correspondiente a 0 = Nulo); B, muestra M004 a 400x en donde se observa presencia de infiltrado inflamatorio (puntuación correspondiente a 1 = Leve); C, Muestra M024 en donde se observa la capa de fibroblastos poco organizada y con presencia de células inflamatorias (puntuación correspondiente a 2 = Moderado); C, Muestra M022 en donde se observan las células inflamatoria organizadas (puntuación correspondiente a 3 = Severo).

Comparación estadística entre los grupos de estudio.

Para el análisis estadístico se utilizó la prueba Anova y de Tukey. La comparación entre los cuatro grupos no reveló diferencias estadísticamente significativas ($P > 0.05$), lo que indica que la respuesta de los tejidos fue similar en los cuatro grupos.
Cabe resaltar que la todas las muestras del grupo Biodentine y MTA Angelus se situaron en una puntuación, mientras que la distribución del grupo control y de MTA Viarden se distribuyó en las puntuaciones de leve y moderado.

Discusión.

La Teoría del tubo vacío de Rickert y Dixon[4], menciona que un espacio vacío tiende a llenarse de fluidos e impiden la reparación del mismo. Esta teoría fue descartada por estudios posteriores que demostraron que no necesariamente la carencia de un relleno impedía la curación del tejido y propiciaba la infección. En el presente estudio el grupo control (tubo vacío) la inflamación inicial fue cediendo en el transcurso del tiempo, observándose una capa fibroblástica más organizada el último periodo de tiempo y sin signos de infección en el tejido observado.

Gómez-Fillho y cols.[6] (2011) evaluaron el MTA Angelus implantado en tejido conectivo de ratas a 7, 30 y 60 días.
Encontró que la respuesta inflamatoria tendía a la biocompatibilidad conforme a los periodos de tiempo mencionados. Se concuerda con sus resultados ya que en este estudio la respuesta del MTA Angelus fue favorable, observándose una capa de fibroblastos más organizada a partir de los 30 días, al igual que en el MTA Viarden y Biodentine Garrido y cols.[7] (2014) evaluaron la biocompatibilidad del Biodentine en diferentes periodos de tiempo, en el cual, dicho material mostró una respuesta inflamatoria inicial, pero esa respuesta fue seguida rápidamente por la aceptación biocompatible por parte del tejido contactado después de 2 semanas. Los resultados de este estudio concuerdan con los reportados por el autor, porque la irritación observada en el período inicial se redujo significativamente con el tiempo.

Khalil A. y cols.[8], en su estudio del 2015 evaluaron los efectos nocivos del agregado de trióxido mineral (MTA) y EndoSequence Root Repair Material (ERRM) y sus resultados indicaron que tanto el MTA y el ERRM provocaron reacciones inflamatorias iniciales de moderadas a graves a los 7

días, que habían disminuido significativamente a los 30 días.

Estos hallazgos concuerdan con los resultados de muchos estudios anteriores que han comparado el MTA con otros materiales similares en composición. En lo que respecta a los resultados de este estudio, se coincide en que el MTA es biocompatible, ya que, en el grupo tratado con dicho material, se observó una reducción del proceso inflamatorio a los 21 y 30 días.

Nessrin A. Taba y cols.[9], (2016) estudiaron la respuesta inflamatoria que ocasionaba el MTA y el EndoSequence Bioceramic Root Repair Material (ERRM) en tejido subcutáneo de ratas en 1, 3 y 6 semanas.

Sus resultados arrojaron que el MTA presenta un proceso inflamatorio aceptable (nulo y leve) en los tres periodos de tiempo. Sin embargo, los resultados en el presente estudio, arrojaron que, en la primera semana, el grupo tratado con MTA tendieron hacia un proceso inflamatorio de moderado a severo, siendo el caso contrario en los posteriores periodos (21, 30 y 60 días) en donde se observó que este proceso inflamatorio fue disminuyendo en la proporción de las muestras tratadas.

Conclusión.

No se encontraron diferencias estadísticamente significativas entre la proporción de muestras que presentaron menor infiltrado inflamatorio.

El MTA de la marca Angelus, es biocompatible a los 30 y 60 días. El MTA de la marca Viarden, es biocompatible a los 30 y 60 días. El Biodentine, es biocompatible a los 30 y 60 días. Respecto al costo/beneficio entre los materiales estudiados, el MTA de la marca Viarden tiene un costo más accesible y presenta los mismos beneficios que el MTA de la marca Angelus y Biodentine.

La manipulación del Biodentine es mejor, respecto al MTA de las marcas Angelus y Viarden.

REFERENCIAS BIBLIOGRÁFICAS

1. Salehrabi R, Rotstein I. Endodontic treatment outcomes in a large patient population in the USA: an epidemiological study. J Endod 2004;30:846–50.

2. Ng YL, Mann V, Rahbaran S, et al. Outcome of primary root canal treatment: systematic review of the literature—part 2. Influence of clinical factors. Int Endod J 2008;41:6–31.

3. Parirokh M, Torabinejad. Mineral trioxide aggregate: a comprehensive literature review–part I: chemical, physical, and antibacterial properties. J Endod 2010;36:16–27.

4. Castellucei A., Becciani R.. (1953). Biological considerations on Root - canal filling. Journal of Endodontics, 24, 18-27.

5. Mori G, Nunes D, Manzoli M. Biocompatibility evaluation of alendronate paste in rat's subcutaneous tissue. Dental Traumatology. 2009. Vol. 25: 209–212.

6. Gómez-Filho J., Machado M., Tavares L., Carvalho P.. (2011, Febrero). Evaluation of Rat Alveolar Bone Response to Angelus MTA or Experimental Light-cured Mineral Trioxide Aggregate Using Fluorochromes. Journal of Endodontics, 37, pp. 250-254.

7. Garrido G., Moraes L., Louzada D., Manegucci L. (2014, Septiembre). Biocompatibility Evaluation of Biodentine in Subcutaneous Tissue of Rats. Journal of Endodontics, 40, pp. 1485-1488.

8. Khalil W., Abumasef S.. (2015, Julio). Can Mineral Trioxide Aggregate and Nanoparticulate EndoSequence Root Repair Material Produce Injurious Effects to Rat Subcutaneous Tissues?. Journal of Endodontics, 41, pp. 1151-1156.

9. Nessrin T., Safadi R., Alwedaie M.. (2016, Octubre). Biocompatibility Evaluation of EndoSequence Root Repair Paste in the Connective Tissue of Rats. Journal of Endodontics, 42, pp. 1523-1528.

ENDODONCIA MILITAR
vol. 5, núm. 1 | ene. – abr. 2021

Adaptación marginal y tiempo de fraguado de cementos a base de silicato tricálcico y Super-EBA.

Marginal adaptation and setting time of cements based on tricalcium silicate and Super-EBA.

Autores: Cap. 1/o. C.D. Violeta Rivera Gutiérrez (1), D. en C. Miguel Ángel Araiza Téllez (2).

Resumen:
Propósito: Determinar la adaptación marginal y el tiempo de fraguado de tres cementos a base de silicato tricálcico, uno a base de óxido de zinc y la mezcla del cemento a base de óxido de zinc con otro de silicato tricálcico. Material y Métodos: Los materiales se dividieron en 5 grupos experimentales: Grupo 1 MTA Angelus, Grupo 2 MTA Viarden, Grupo 3 Biodentine, Grupo 4 Súper-EBA y Grupo 5 la mezcla de Súper-EBA (80%) con MTA Angelus (20%)., para la prueba de Adaptación Marginal se utilizaron 75 dientes uniradiculares, de conducto único divididos aleatoriamente a razón de 15 dientes por grupo, los conductos se instrumentaron con el sistema rotatorio Protaper Next y fueron obturados con gutapercha y cemento sellador mediante la técnica de condensación lateral, posteriormente fueron apicectomizados a 3mm, retropreparados y obturados con los cementos en estudio, 50 muestras fueron observadas en microscopio estereoscópico y 25 en microscopio electrónico de barrido. En la prueba de tiempo de fraguado se utilizaron 15 muestras a razón de 3 muestras por cada material en estudio en moldes de acero inoxidable de 10x2 mm. Resultados: La prueba estadística empleada fue análisis de varianza y prueba de Tukey ($p<0.05$). La adaptación marginal comprobada con la microfiltración marginal por medio de tinción fue menor en el Grupo 1 ($p=0.77$) y mayor en el Grupo 5 ($p=0.829$), con el MEB, el Grupo 3 ($p=0.324$) tuvo mejor sellado y el Grupo 4 ($p=0.595$) fue el peor. El tiempo de fraguado fue menor en el Grupo 5($\bar{x}$=5'25") y mayor en el Grupo 1 ($\bar{x}$=8'43") obteniéndose diferencia estadísticamente significativa (0.039). Conclusión: Los cementos MTA Angelus, MTA Viarden y Biodentine mostraron una mejor adaptación marginal que Súper-EBA y la mezcla de Súper-EBA con MTA Angelus. El tiempo de fraguado fue menor con la mezcla de Súper-EBA y MTA Angelus.

Palabras clave: Apicectomía, obturación retrograda, silicato tricálcico, adaptación marginal.

Summary:
Purpose: To determine the marginal adaptation and the setting time of three cements based on tricalcium silicate, one based on zinc oxide and the mixture of the cement based on zinc oxide with another based on tricalcium silicate. Material and Methods: The materials were divided into 5 experimental groups: Group 1 MTA Angelus, Group 2 MTA Viarden, Group 3 Biodentine, Group 4 Super-EBA and Group 5 the mixture of Super-EBA (80%) with MTA Angelus (20 %)., for the Marginal Adaptation test, 75 uniradicular teeth were used, with a single canal, randomly divided at a rate of 15 teeth per group, the canals were instrumented with the Protaper Next rotary system and were filled with gutta-percha and sealing cement using the technique. of lateral condensation, later they were apicoectomized at 3mm, retroprepared and filled with the cements under study, 50 samples were observed in a stereoscopic microscope and 25 in a scanning electron microscope. In the setting time test, 15 samples were used at a rate of 3 samples for each material under study in 10x2 mm stainless steel molds. Results: The statistical test used was analysis of variance and Tukey's test ($p <0.05$). The marginal adaptation verified with the marginal microfiltration by means of staining was lower in Group 1 ($p = 0.77$) and higher in Group 5 ($p = 0.829$), with the SEM, Group 3 ($p = 0.324$) had better sealing and Group 4 ($p = 0.595$) was the worst. The setting time was shorter in Group 5 ($\bar{x}$= 5'25") and greater in Group 1 ($\bar{x}$= 8'43"), obtaining a statistically significant difference (0.039). Conclusion: MTA Angelus, MTA Viarden and Biodentine cements showed better marginal adaptation than Super-EBA and the mixture of Super-EBA with MTA Angelus. The setting time was shorter with the mixture of Super-EBA and MTA Angelus.
Key words: Apicoectomy, retrograde filling, tricalcium silicate, marginal adaptation.

1. Especialista en endodoncia egresada de la Escuela Militar de Graduados de Sanidad.
2. Profesor del laboratorio de investigación de materiales y biomateriales dentales, de la Facultad de Odontología de la UNAM. correo araizat@unam.mx

Introducción.

La Cirugía endodóntica, es el tratamiento indicado en aquellos casos donde los recursos terapéuticos han sido utilizados sin resultados favorables para la recuperación tisular de la región apical o ante la imposibilidad del retratamiento del sistema de conductos radiculares por su inaccesibilidad, entre otros factores[1]. El sellado apical eficiente es uno de los factores importantes para lograr el éxito de un procedimiento quirúrgico como la obturación retrógrada en una cirugía periapical, debido a que impide la filtración de microorganismos e irritantes residuales desde el interior del sistema de conductos hacia los tejidos del periápice y la compatibilidad del material de obturación retrograda no debe influir negativamente en el tejido perirradicular, por el contrario, debe favorecerla.[2]

Se han utilizado diversos materiales para realizar la obturación retrógrada, sin embargo, aún sigue la investigación del producto que cumpla todas las propiedades del material de obturación retrógrada ideal, tales como: tolerancia biológica, buen sellado apical, impermeabilidad, no alterable por la humedad, insolubilidad, estabilidad dimensional, tiempo de trabajo adecuado, de ajuste rápido, fijación ideal al diente, no corrosivo, no teñir los dientes ni las estructuras perirradiculares, de fácil manipulación y condensación, bacteriostático, radio-opaco e inducir la cicatrización y favorecer la cementogénesis. [1-4].

La filtración apical en un diente con obturación retrógrada puede ocurrir por dos vías, la primera es por microfiltración apical, que es la filtración a lo largo de la interfase entre el material de relleno y la pared del conducto. La segunda forma es por el flujo de fluidos y sustancias a lo largo de los túbulos dentinarios abiertos en el extremo radicular seccionado[5]. Por lo que, en un material de obturación retrógrada, el tiempo de fraguado es uno de los factores clínicos más relevantes, ya que un tiempo de fraguado prolongado causa incapacidad del cemento para mantener la forma y tolerar las tensiones durante este periodo de tiempo.[6]

Durante mucho tiempo se utilizaron diversos materiales, uno de los más populares fue la amalgama, sin embargo, en los años 80´s el cemento Super-EBA (Bosworth, USA) se propuso como un sustituto, es un cemento

que el polvo contiene 60% de óxido de zinc, 34% de óxido de aluminio y el 6% de resinas naturales, el líquido contiene eugenol (37.5%) y ácido orto-etoxibenzoico (62.5%). Es bien tolerado por los tejidos perirradiculares cuando se utiliza como material para la obturación retrógrada[3]. Los materiales biocerámicos fueron introducidos en endodoncia en la década de 1990, los cuales reúnen la mayoría de los requisitos de un sellador ideal, una ventaja adicional de estos materiales es su capacidad para formar hidroxiapatita y finalmente crear un vínculo entre la dentina y el material, tales como: Biodentine (Septodont, Francia), ProRoot MTA (Dentsply USA), MTA Angelus (Angelus, Brasil), y MTA Viarden (Viarden, México) entre otros que contienen la misma composición química. [7,8]

El propósito de este trabajo fue determinar la adaptación marginal y el tiempo de fraguado de los siguientes materiales: MTA Angelus, MTA Viarden, Biodentine, Super-EBA y la mezcla de Super-EBA (80%) y MTA Angelus (20%).

Material y Métodos.

El presente estudio se realizó en las instalaciones de la Unidad de Especialidades Odontológicas (UEO), el Laboratorio Central de Pruebas de la Dirección General de Industria Militar de la Secretaría de la Defensa Nacional (México) y el Laboratorio de Investigación de Materiales Dentales y Biomateriales Dentales de la División de Estudios de Posgrado de la Universidad Autónoma de México (UNAM). Por las características del estudio experimental, se dividió en cuatro fases, como a continuación se describen:

Primera fase:
Tratamiento de los conductos radiculares y retropreparación apical.

Se obtuvieron 75 dientes humanos uniradiculares que fueron extraídos por cuestiones ortodónticas del archivo de dientes de la clínica de cirugía oral de la Unidad de Especialidades Odontológicas de la Secretaría de la Defensa Nacional (México), mismos que fueron donados por los pacientes. Los dientes no presentaron alteraciones visibles y después de ser extraídos se colocaron en hipoclorito de sodio al 6% durante 4 horas, luego se

enjuagaron en agua corriente y se realizó la limpieza de su superficie con escariador KaVo Sonic Borden con punta #5 (KaVo, Alemania) bajo irrigación constante agua-spray, se verificó la permeabilidad de los conductos con una radiografía carpal tomada con ortopantomógrafo (Sirona, Alemania), y se corroboró que presentaran un solo conducto, de esta manera se estandarizó la muestra a una longitud de 18mm mediante el corte de la porción coronal excedente con un disco de diamante (Brasseler, USA) de dos luces 0.17X22mm, bajo irrigación continua agua-spray, las muestras fueron almacenadas en solución amortiguada de TRIS (Aldrich, USA). Para crear condiciones uniformes, en los especímenes se colocó una bolita de cera rosa (MDC, México) para simular una lesión periapical y fueron incluidos en bloques de acrílico autopolimerizable (Nic Tone, México) de 20mm de longitud. La preparación biomecánica se llevó a cabo con el Sistema Protaper Next (Dentsply, Maillefer, USA). Inicialmente se verificó la permeabilidad del conducto con lima tipo K #10 (Dentsply, Maillefer, USA) y la longitud de trabajo se estableció a 17mm. Una vez verificada la permeabilidad del conducto, se continuó con lima tipo K #15 (Dentsply, Maillefer, USA), a longitud de trabajo y la secuencia de instrumentación rotatoria fue a partir de lima rotatoria SX, lima proglider (Dentsply, Maillefer, USA), X1, X2, X3(Dentsply, Maillefer, USA) en cada cambio de instrumento se irrigó con NaOCl al 2.5%. Se realizó el protocolo de irrigación final: en el interior del conducto se activó el hipoclorito de sodio al 5% con ultrasonido y limas U calibre 25 (NSK, Japón) en dos ciclos de 30 segundos cada uno, posteriormente se irrigó con 5 ml de agua bidestilada y se procedió a inundar el conducto con EDTA al 18%(Ultradent, Utah, EU) con activación ultrasónica con limas U calibre 25 (NSK, Japón) 2 ciclos de 30 segundos, posteriormente se irrigo con 5 ml de agua bidestilada y se secó el conducto con puntas de papel calibradas del sistema Protaper Next X3 (Dentsply, Maillefer, USA). Se obturó el conducto con conos de gutpercha X3 del Sistema Protaper Next (Dentsply, Maillefer, USA) más conos de gutapercha accesorias Fina-Fina (Hygenic, Coltene, Alemania) y cemento Sealapex (SybronEndo, USA), con técnica de condensación lateral, se obtuvo imagen radiográfica carpal con ortopantomógrafo

(Sirona, Alemania) incluyendo todas las muestras tratadas y fueron obturadas de forma provisoria en la entrada del conducto con cemento de ionómero de vidrio tipo II Mirafill (Faprodmir, México) manteniéndose en la cámara de ambientación (Poliscience, USA). A continuación, con una fresa de #8 (SS White, USA) dirigida de forma perpendicular se realizó acceso quirúrgico en el bloque de acrílico a la altura de la bolita de cera (MDC, México) con baja velocidad (W&H, Austria) e irrigación constante agua-spray. Una vez localizado el ápice se retiró la cera con una cureta Gracey 4/5 (Hu-Friedy, USA) y se realizó la apicectomía con una longitud de 3mm y a una angulación de cero grados con pieza de alta velocidad (W&H, Austria) y fresa quirúrgica Zekrya (Kerr, USA), bajo abundante irrigación agua-spray figura 1.



Figura 1. Acceso apical y apicectomía.

La preparación apical se realizó con punta de ultrasonido diamantada E32D (NSK, Japón) a una profundidad de 3mm bajo abundante irrigación agua-spray figura 2.



Figura 2. Preparación apical.

La obturación retrógrada se realizó con los materiales en estudio, Grupo 1 MTA Angelus (Angelus, Londrina, Paraná, Brasil), Grupo 2 MTA Viarden (Viarden, México), Grupo 3 Biodentine(Septodont, Saint-Maur-des Fosses, Francia), Grupo 4 Super-EBA (Bosworth Company, Skokie, IL, USA) y Grupo 5 la mezcla de Super-EBA 80%(Bosworth Company, Skokie, IL, USA) con MTA-Angelus 20%(Angelus, Londrina, Paraná, Brasil).

Para el Grupo 5, la mezcla de 80% de Cemento Super-EBA y 20% de MTA Angelus, para su cálculo se determinó el total de la masa de Súper EBA en una balanza analítica

(Boecko, USA) y su relación volumétrica de acuerdo con las proporciones necesarias para obtener la consistencia requerida para el presente estudio, determinando que 2 g de cemento Super-EBA representaron el 80%, mientras que 0.5 g de MTA Ángelus representaron el 20% necesario. La homogenización de la mezcla de estos materiales se realizó en un vidrio de reloj (Hyla, México) y se incorporó mezclándola vigorosamente durante 3 minutos en el interior de un frasco de vidrio. Una vez obtenida la mezcla, se utilizó una proporción 1:1 del polvo preparado con el líquido del cemento Super-EBA (Bosworth Company, Skokie, IL, USA), para utilizarlo como material de obturación retrógrada.

Una vez que se realizó la obturación retrógrada de todas las muestras se subdividieron de la siguiente manera: 10 muestras de cada grupo fueron analizadas en el microscopio estereoscópico (M205C, Leica Microsystems, Suiza) y 5 se analizaron en microscopio electrónico de barrido (JSM-6490 LV JEOL, Japón).

Previamente al proceso de tinción con tinta china para observar la Adaptación marginal a través de la microfiltración en microscopio estereoscópico las muestras se colocaron en la cámara de ambientación (Poliscience, USA) por 24 horas a una temperatura de 37±2°C y humedad al 100%, y las muestras observadas en el Microscopio Electrónico de Barrido (JSM-6490 LV JEOL, Japón) permanecieron por 48 horas.

Segunda Fase:
Adaptación Marginal observada a través de Microfiltración en la Interfase de la pared dentinaria y el material de obturación retrógrada.

La Adaptación Marginal a través de la microfiltración apical fue determinada mediante penetración de tinta china (Pelikan, México) en la interfase de la pared dentinaria del conducto y el material de la obturación retrógrada en el microscopio estereoscópico las muestras fueron cubiertas con barniz ácido resistente (Revlon, México), y se dejó libre la superficie del corte apical, con la finalidad de sellar cualquier conducto accesorio y los túbulos dentinarios. Las muestras (N=50) se sumergieron por grupos de estudio en 10 ml de tinta china (Pelikan, México) cada uno y bajo condiciones de presión negativa a 40 cm Hg durante 1 hora, transcurrido el tiempo fueron lavadas en

agua corriente hasta observarlas libres del colorante en todas las superficies, posteriormente se incluyeron en acrílico autopolimerizable (Nic-Tone, México) para realizar desgastes en sentido mesio-distal con una pulidora metalográfica (Buheler, Alemania) con papel abrasivo de gramaje 300, 600 y 1200 (Truper, México) hasta observar el material de obturación de manera íntegra. Las observaciones en el Microscopio Estereoscópico fueron con magnificaciones 4X y la penetración del colorante se determinó en micras.

Tercera fase:
Adaptación Marginal observada a través del sellado del material de obturación retrógrada y la superficie de la cavidad apical.

La adaptación Marginal se determinó de forma cualitativa por medio de microfotografías obtenidas del Microscopio Electrónico de Barrido, MEB (JSM-6490 LV JEOL, Japón) mediante la observación de la interfase entre el material de obturación y la superficie de la cavidad apical, para lo cual se emplearon las 25 muestras restantes, distribuidas a razón de 5 muestras por grupo de estudio. En cada muestra se realizó un corte horizontal a cero grados con disco de diamante de dos luces (Brasseler, USA) para obtener 4.5mm de longitud de apical hacia coronal figura 3.

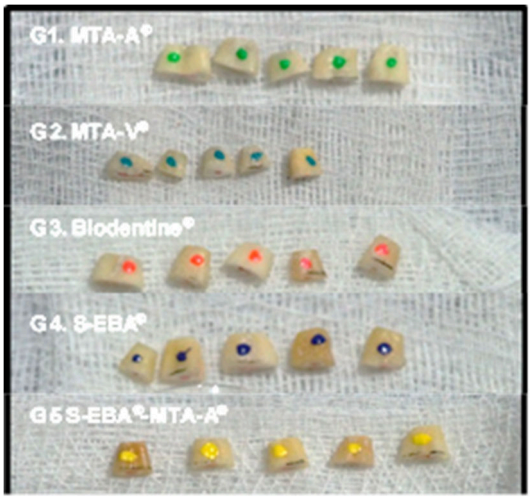

Figura 3. Segmentos de las muestras apicales previas a su análisis en MEB.

Las muestras permanecieron 36 horas libres de humedad y después se observaron en un microscopio electrónico de barrido, MEB (JSM-6400 LV, JEOL, Japón) en el Laboratorio Central de Pruebas de la Dirección General de Industria Militar de la SEDENA, las condiciones de trabajo observadas fueron a 25kV e imágenes con magnificaciones de 25X y 60X. En las fotomicrografías se hizo la superposición de un dibujó del perímetro de la obturación apical que se dividió en octantes mismas que en representan el 100% del perímetro de acuerdo con la metodología descrita por

Tran[11], con la finalidad de llevar a cabo el análisis cualitativo de la adaptación marginal figura 4.



Figura 4. Delimitación del perímetro de adaptación marginal.

Del análisis del perímetro y la separación que se aprecia de los materiales en estudio, por medio de las fotomicrografías se aplicaron los criterios contenidos en la figura 5.

1	**Mala adaptación**: la aproximación marginal es pobre en la interfase material-dentina, con presencia de huecos grandes >60% de la circunferencia de retrobturación.
2	**Moderada adaptación**: la presencia de defectos de separación en la interfase material-dentina en 30% a 60% de la circunferencia de retrobturación.
3	**Buena adaptación**: el material se adapta bien, no hay defectos de espacio presentes entre la superficie del material y la dentina en >70% de la circunferencia de la retrobturación.

Figura 5. Clasificación de la Adaptación Marginal a través del sellado del material de obturación y la superficie de la cavidad apical

para poder determinar cualitativamente la Adaptación Marginal a través del sellado del material de obturación y la superficie de la cavidad apical.

Cuarta Fase:
Determinación de tiempo de fraguado.

La Norma ISO 9917-2:2018 y la Norma número 30 de la American National Standards/ American Dental Association (ANSI/ADA) se aplicaron para determinar el tiempo de fraguado de los materiales en experimentación, mismos que fueron divididos en 5 grupos, como a continuación se indica: Grupo 1 MTA Ángelus (Angelus, Londrina, Paraná, Brasil.), Grupo 2 MTA Viarden (Viarden, México.) y Grupo 3 Biodentine (Septodont, Saint-Maur-des Fosses, Francia) , Grupo 4 Super-EBA (Bosworth Company, Skokie, IL, USA) y Grupo 5 la mezcla de Súper-EBA 80%(Angelus, Londrina, Paraná, Brasil.) y MTA Angelus 20% (Angelus, Londrina, Paraná, Brasil.), respectivamente para la manipulación de cada uno de los materiales se crearon las condiciones humedad relativa (95%) y temperatura constante (37 ºC) en una cámara de ambientación (Poliscience, USA).

Para realizar las pruebas de fraguado, de cada uno de los materiales se utilizaron 3 discos de acero inoxidable con un diámetro de 10mm x 2mm de altura (total 15 discos). Los materiales fueron preparados de acuerdo a las instrucciones del fabricante en cuanto a proporciones y manipulación, 24 horas antes los moldes de acero se colocaron en la cámara de ambientación (Poliscience, USA), de acuerdo con las normas citadas, se utilizó un indentador tipo Gilmore (S/M) de (400±5) g de masa y (1.0±01) de diámetro. El tiempo de trabajo inicial de todos los materiales fue de 2 minutos. Una vez manipulado el material, el molde metálico fue colocado sobre un portaobjetos (Hyla, México) y la muestra se llevó al interior del molde. Todo en conjunto: muestra, molde y portaobjetos se introdujeron en la cámara de ambientación (Poliscience, USA), a los 90 segundos de finalizada la mezcla de los materiales, se bajó el indentador hasta que tuviera contacto con la superficie de la muestra y se dejó actuar por 5 segundos, a partir de esto se inició el registro del tiempo de fraguado, para lo cual las indentaciones se repitieron cada 30 segundos hasta que la aguja ya no producía una indentación circular completa en el material. Se registró como tiempo total de fraguado al tiempo transcurrido entre el final de la manipulación del material y el momento (/tiempo) en cual la aguja dejo de penetrar.

Manipulación de los materiales de experimentación.

El Grupo 1, MTA Angelus fue mezclado en una proporción polvo-líquido de 1:1. El Grupo 2: MTA de Viarden se preparó en proporción 1:1, y por cada capsula se utilizó 1 gota de líquido. La preparación de la mezcla del Grupo 3: Biodentine se realizó colocando 5 gotas de líquido en una cápsula de Biodentine que después fue colocada en un amalgamador (Ultramat, Australia, SDI Limited) durante 30 segundos, una vez hecha la mezcla se llevó a una loseta de vidrio y posteriormente se colocó en el disco de acero inoxidable, dando un lapso de 2 minutos para estandarizar el tiempo de mezclado. El Grupo 4: cemento Súper-EBA, fue mezclado en una proporción 1:1., y para el Grupo 5, la mezcla de 80% de Cemento Super-EBA y 20% de MTA Angelus (Angelus, Londrina, Paraná, Brasil), se utilizó una proporción 1:1 del polvo preparado (como se

menciona en la primera fase de este estudio) con el líquido del cemento Super-EBA (Bosworth Company, Skokie, IL, USA), el disco de acero inoxidable con la muestra fue colocado sobre un portaobjetos (Hyla, México). Los datos obtenidos fueron organizados en hojas de trabajo Excel (Microsoft, USA) y posteriormente tratados en el programa estadístico SPSS V. 24 (IBM, USA) para conocer las posibles diferencias en adaptación marginal y tiempo de fraguado de los materiales estudiados.

Resultados.

Los tiempos de fraguado se expresaron en minutos y segundos conforme a la figura 6,

Material Retroobturación	MTA-Viarden	MTA-Angelus	Biodentine	SuperEba	Super Eba+ MTA Angelus
Muestra 1	5.3	11	6.3	6	5.3
Muestra 2	6	6.3	7.3	5.3	5.15
Muestra 3	5.3	8	6.3	5.3	5.15
Promedio	5.53	8.43	6.63	5.53	5.2
Des. Est.	0.4	2.38	0.58	0.4	0.09

Figura 6. Tiempos de Fraguado (N=15)

El MTA Angelus presento el mayor tiempo de fraguado ($\bar{x}$=8.43 ± 2.38), seguido por Biodentine ($\bar{x}$=6.63 ± 0.58), mientras que MTA Viarden y Super EBA fueron similares ($\bar{x}$=5.53 ± 0.40) y la mezcla del Super EBA con el MTA Angelus presentó el menor tiempo de fraguado ($\bar{x}$=5.20 ± 0.09).

Las diferencias intergrupales en la evaluación de los tiempos de fraguado de los materiales estudiados permitieron determinar con las pruebas *post hoc* que existió una diferencia estadísticamente significativa (p=0.039) entre MTA Angelus y la mezcla de Super-EBA (80%) y MTA Angelus (20%). Para la evaluación de adaptación Marginal a través de la microfiltración en la interfase de la pared dentinaria y el material de obturación retrógrada, se tomaron los registros de las observaciones realizadas en el microscopio estereoscópico y se calculó la presencia del agente de tinción en la interfase material-dentina figura 7.



Figura 7. Adaptación marginal observada a través de la microfiltración en la interfase de la pared dentinaria y cada uno de los materiales de obturación retrograda observados con microscopio estereoscópico.

En la figura 8, se encuentran los resultados de la Adaptación Marginal observada a través de la microfiltración por presencia del agente de tinción en la interfase material de obturación retrógrada-dentina con microscopio estereoscópico. El que presentó mejor adaptación marginal con menor microfiltración fue el MTA Angelus (2.5μm) seguido de Biodentine (32.5 μm), el MTA Viarden(47.5μm) y Super EBA (90 μm), y el que presentó peor adaptación marginal fue la mezcla de Súper EBA con MTA Angelus con mayor penetración de tinción (147.5μm).

El análisis estadístico de la Adaptación Marginal evaluada a través de la microfiltración en la interfase de la pared dentinaria y el material de obturación retrograda, no permitió establecer diferencias estadísticamente significativas al comparar los valores entre los grupos que fueron obturados con los materiales biocerámicos. La única diferencia estadística (p=0.077) se encontró en el grupo que presentó mejor adaptación marginal con la menor microfiltración que fue MTA Angelus($\bar{x}$=2.5μm) y el de peor adaptación marginal con mayor microfiltración fue la mezcla de Súper EBA MTA con MTA Angelus ($\bar{x}$=147.5μm).

Muestra	MTA-Viarden	MTA-Angelus	Biodentine	SuperEba	Super Eba+ MTA Angelus
1	150	0	125	0	475
2	0	0	0	0	625
3	0	25	0	0	0
4	0	0	100	375	0
5	75	0	0	225	100
6	150	0	0	50	100
7	0	0	0	0	752
8	75	0	100	0	0
9	0	0	0	0	100
10	25	0	0	250	0
Promedio	47.5	2.5	32.5	90	147.5

Figura 8. Adaptación Marginal registrada a partir de la microfiltración en la pared dentinaria, en la interfase material de obturación retrograda-dentina (N=50)

Las fotomicrografías obtenidas de la observación con el MEB (JSM-6490 LV JEOL) se encuentran representadas en figura 9,

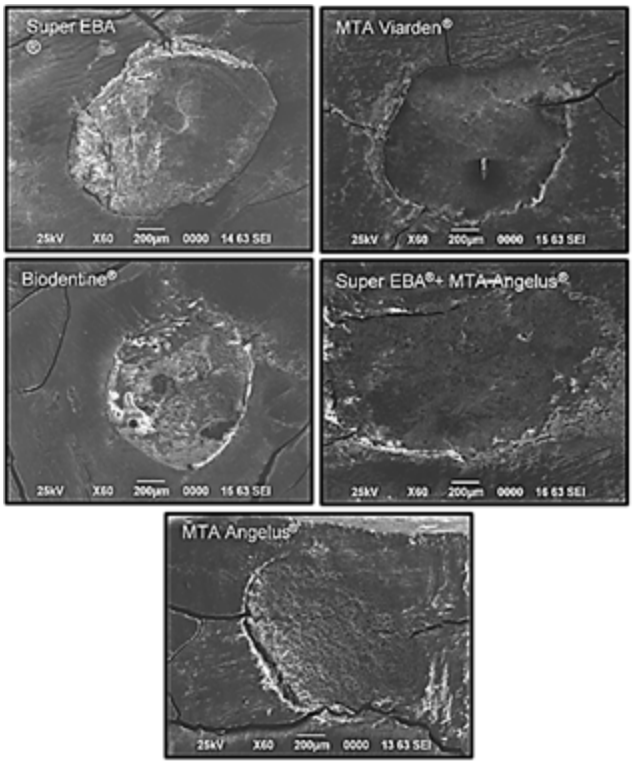

Fig. 9. Fotomicrografías de la Adaptación Marginal evaluada a través del sellado del material de obturación retrograda y la cavidad apical, obtenidas con el Microscopio Electrónico de Barrido (JSM-6490 LV JEOL, Japón) de cada uno de los materiales experimentales.

y los resultados del análisis del perímetro de la obturación se encuentran en la figura 10.

Muestras	MTA-Viarden	MTA-Angelus	Biodentine	SuperEba	Super Eba+ MTA Angelus
1	3	3	3	2	2
2	3	3	3	3	3
3	2	3	2	2	2
4	3	1	3	2	2
5		3	3	1	3
Promedio	2.75	2.6	2.8	2	2.4

Figura 10. Adaptación Marginal evaluada a través del sellado del material de obturación retrograda y la cavidad apical, obtenidas con el Microscopio Electrónico de Barrido (JSM-6490 LV JEOL, Japón). N=25

El análisis estadístico mediante la prueba de Tukey determino que no existió diferencia estadísticamente significativa entre los grupos de estudio, por lo que se concluye que la Adaptación Marginal evaluada a través del sellado del material de obturación retrógrada y la cavidad apical fue moderada y buena, encontrando que todos los materiales presentaron una buena adaptación marginal con un nivel de confianza de 95%.

Discusión.

Los materiales de obturación retrógrada se han estudiado desde diferentes puntos de vista[12], sin embargo, en años recientes la aparición de los materiales biocerámicos

hace necesario conocer la adaptación marginal y la filtración que puede generarse en la interfase que estará en contacto con el medio interno[6].

Wang en 2015 realizó una revisión de la literatura en donde determina que Biodentine tiene un tiempo de fraguado de 12 minutos, MTA ProRoot tiene un tiempo de fraguado con una media de 165 minutos y MTA Angelus un tiempo de fraguado de 14 minutos [7], los resultados del tiempo de fraguado encontrados en nuestro estudio ubicaron el tiempo de fraguado inicial en menos de 9 minutos para el material con el mayor tiempo (MTA Angelus, $\bar{x}$ =8.43) y el más rápido (MTA Viarden y Super EBA) con $\bar{x}$ =5.53. Un aspecto importante es que la mezcla de un biocerámico (MTA Angelus+Super EBA $\bar{x}$ =5.20) logró un tiempo de fraguado inicial menor que el MTA Angelus ($\bar{x}$ =8.43) por si solo. Es importante mencionar que el Biodentine presentó un tiempo de fraguado ($\bar{x}$ =6.63) cercano a los valores más rápidos. Trope en 2015, a través de una revisión crítica de los métodos empleados para evaluar los materiales endodónticos, expuso que MTA ProRoot tiene un tiempo de fraguado de 3 horas aproximadamente, y Biodentine un tiempo de fraguado entre 10 y 12 minutos.[8]

En 2005 Braga y colaboradores investigaron la adaptación marginal y microfiltración apical en materiales de obturación retrógrada usando tres cementos: MTA Angelus, Super-EBA y Vitremer. En cuanto a la adaptación marginal MTA Angelus presentó los mejores resultados y no hubo diferencia entre Vitremer y Súper-EBA. En cuanto a microfiltración, Vitremer presentó mayor microfiltración y no hubo diferencia entre MTA y Super-EBA. Estos resultados coinciden con nuestro trabajo, ya que MTA Angelus resulto tener una buena capacidad de sellado tanto en microfiltración como en adaptación marginal y aunque la diferencia con Super-EBA no fue estadísticamente significativa, este último mostró una capacidad de sellado inferior a la de MTA Angelus.[9]

En 2006 Pichardo y colaboradores realizaron un estudio para observar la microfiltración por tinción en materiales de retrobturación, MTA Blanco, Super-EBA y Geristore, como resultado se apreció que Geristore tuvo la menor microfiltración con una diferencia

significativa y asimismo no hubo diferencia entre MTA Blanco y Súper-EBA.[10]

En 2016 Tran y colaboradores evaluaron la adaptación marginal de tres materiales a base de silicato tricálcico: ProRoot MTA, Neo-MTA Plus, Endosequence BC RRM-FS, encontrando que no hubo diferencia significativa entre los materiales estudiados, sin embargo, hubo una menor interfase.[11]

El MTA Angelus mejora su tiempo de fraguado y al mismo tiempo su manipulación al ser combinado con cemento Super-EBA, siendo aún mejor que el tiempo de fraguado que se registra cuando estos materiales son usados de manera independiente y teniendo un menor tiempo de fraguado que el Biodentine y MTA Viarden. Sin embargo, la combinación de MTA Angelus y Cemento Super-EBA en la adaptación marginal no obtuvo resultados superiores en comparación a cuando MTA Angelus es utilizado de manera independiente y en comparación con Biodentine y MTA Viarden.

Los cementos a base de silicato tricálcico: MTA-Angelus, Biodentine y MTA Viarden, permiten obtener un buen sellado apical, el cual fue evaluado tanto en adaptación marginal como en microfiltración marginal por tinción de colorantes, siendo superior al sellado que se observó con cemento Super-EBA y la combinación de Super-EBA® (80%) con MTA-Angelus (20%).

Conclusiones.

La Adaptación marginal observada a través del microscopio estereoscópico en donde se midió la tinción de colorante por microfiltración, permitió determinar que los materiales a base de silicato tricálcico obtuvieron un mejor sellado, ya que la penetración del colorante fue menor siendo superior el MTA Angelus seguido de Biodentine y MTA Viarden, en este rubro permitió mayor microfiltración el cemento a base de oxido de zinc, es decir el cemento Super-EBA y la mezcla de cemento Super EBA con MTA Viarden tuvo el peor resultado.

En la Adaptación Marginal evaluada por medio de fotomicrografías obtenidas con Microscopio Electrónico de Barrido en donde se observó el sellado del material de obturación retrógrada y la cavidad apical, mostró que cualquiera de los materiales puede ofrecer un buen sellado al momento de realizar la obturación retrógrada.

El Tiempo de fraguado de los materiales estudiados va de acuerdo a lo establecido por el fabricante, MTA-Angelus, Biodentine, MTA Viarden y cemento Super-EBA, favoreciendo en la práctica clínica un tiempo de funcionamiento adecuado y un ajuste rápido, fue observada una disminución considerable en el tiempo de fraguado de la mezcla de cemento Super-EBA (80%) y MTA Angelus (20%), además de mejorar las condiciones de manipulación de ambos materiales.

Agradecimientos

Al Doctor en Ciencias Norberto Juárez Broon por su apoyo a la realización de este trabajo.

Referencias Bibliográficas.

1. De Lima Machado M. Endodoncia, Ciencia y Tecnología. Amolca 2016; 37-41.
2. Peñarrocha DM. Cirugía periapical. Ars Medica 2010; 5.
3. Leonardo MR. Endodoncia, Tratamiento de Conductos Radiculares, Principios Técnicos y Biológicos, Vol. 2, Artes Médicas Latinoamérica 2005, 1 y 30.
4. Hargreaves KM, Berman LH. Cohen's Pathways of the Pulp. Elsevier Publishers 2016, 11th edition, (21).
5. Gilheany PA, Figdor D, Tyas MJ. Apical Dentin Permeability and Microleakage Associated with Root End Resection and Retrograde Filling, J Endod 1994; 20(1):22-26.
6. Shen Y, Peng B, Yang Y, Ma J, Haapasalo M. What do different tests tell about the mechanical and biological properties of bioceramic materials? Endodontic Topics 2015; 32(1):47–85.
7. Wang Z. Bioceramic materials in endodontics. Endodontic Topics 2015; 32(1):3–30.
8. Trope M, Bunes A, Debelian G. Root Filling Materials and Techniques: bioceramics a new hope?, Endodontic Topics 2015; 32:86-96.
9. Braga C, Weisman R, Gerhardth de Oliveira M, Demarco F, Pozza DH. Root-End Filling Materials: Apical Microleakage and Marginal Adaptation. J Endod 2005; 31(7):539-542.
10. Pichardo MR, George SW, Bergeron BE, Jeansonne BG, Rutledge R. Apical Leakage of Root-End Placed Super-EBA, MTA and Geristore Restorations in Human Teeth Previously Stored in 10% Formalin. J Endod 2006; 32(10): 956- 959.
11. Tran D, He J, Glickman GN, Woodmansey KF. Comparative Analysis of Calcium Silicate-based Root Filling Materials Using an Open Apex Model, J Endod 2016; 42(4): 654-658.
12. Raghavendra SS, Jadhav GR, Gathani KM, Kotadia P. Bioceramics in endodontics–a review. J Istanb Univ Fac Dent. 2017; 51(3 Suppl 1):S128-S137.

ENDODONCIA MILITAR
vol. 5, núm. 1 | ene. – abr. 2021

AMELOBLASTOMA MULTIQUÍSTICO CAMUFLADO COMO PERIODONTITIS APICAL: REPORTE DE UN CASO.

CAMOUFLAGED MULTICHISTIC AMELOBLASTOMA AS APICAL PERIODONTITIS: A CASE REPORT.

D. en C. Norberto Juárez Broon (1), Cap. 1/o. C.D. Luis Edmundo Martínez Calixto (2), C.D.,E.E. Linda Rubí López Estrada (3)

RESUMEN

Objetivo: Describir el manejo clínico de un ameloblastoma multiquístico camuflado como periodontitis apical. Reporte del caso: Paciente mujer de 27 años de edad, asintomática y aparentemente sana que acudió para tratamiento ortodóncico. En los estudios de imagen, la ortopantomografía mostró zona radiolúcida a nivel periapical del primer molar inferior izquierdo (#36). A la exploración clínica externa no se observaron cambios patológicos, sin embargo, en el examen intraoral se aprecia un ligero aumento de volumen en la unión mucogingival, movilidad dental leve y ausencia de proceso infeccioso. A la palpación se percibe consistencia dura, positiva en las pruebas de sensibilidad (frío y calor), así como cavitaria; por lo tanto y ante la sospecha de una lesión de origen no endodóntico, se realizó biopsia por aspiración del área periapical del diente #36 sin obtener contenido purulento, seroso o sanguinolento. El diagnóstico presuntivo fue lesión neoplásica. Se llevó a cabo la enucleación y curetaje mediante resección total de la lesión sin la realización del tratamiento de conductos. El estudio histopatológico demostró ameloblastoma multiquístico. El control clínico-radiográfico (2 y 7 años) muestra reparación del tejido óseo en la zona periapical del diente #36 y sin evidencia de recurrencia de la lesión. Conclusión: El diagnóstico oportuno de las lesiones neoplásicas permite que no evolucionen y sean revertidas con una menor invasión.

Palabras clave: Tumores odontogénicos, periodontitis apical, biopsia, enucleación, ameloblastoma multiquístico.

ABSTRACT

Objective: To describe the clinical management of multicystic ameloblastoma camouflaged as apical periodontitis. Case report: A 27-year-old woman patient, asymptomatic and apparently healthy, who came to the clinic for orthodontic treatment. In imaging studies, the orthopantomography showed a radiolucent area at the periapical level of the lower left first molar (#36). No pathological changes were noted on an extra-oral physical examination; however, intra-oral examination shows a slight increase in volume at the mucogingival junction, slight tooth mobility and absence of infectious process. On palpation, hard consistency is perceived, the pulp vitality test was positive (cold and heat), as well as cavity test. Therefore, and in view of the suspicion of a lesion of non-endodontic origin, an aspiration biopsy of the periapical area of tooth #36 was performed without obtaining purulent, serous or bloody content. The presumptive diagnosis was neoplastic lesion. Enucleation and curettage was performed by total resection of the lesion without performing root canal treatment. Histopathological analysis showed multicystic ameloblastoma. The clinical-radiographic control (2 and 7 years) shows bone tissue repair in the periapical area of tooth #36 and no evidence of recurrence of the lesion. Conclusion: Timely diagnosis of neoplastic lesions prevents them from progressing and allows them to be reversed with less invasion.

Key words: Odontogenic tumors, apical periodontitis,

(1) Profesor de endodoncia del CUCS - Universidad de Guadalajara.
(2) Jefe del servicio de. Patología Oral y Maxilofacial de la Unidad de Especialidades Odontologicas de la Secretaría de la Defensa Nacional.
(3) Especialista en Endodoncia, egresada de la EMGS - Universidad del Ejército y Fuerza Aérea

INTRODUCCIÓN

Los tumores odontogénicos son un grupo de neoplasias heterogéneas de lesiones de diversas características clínicas e histopatológicas, los cuales provienen de tejido ectomesenquimático y/o epitelial que conforman la cavidad bucal [1].

Algunas de estas lesiones representan hamartomas con numerosos grados de diferenciación, mientras que el resto son neoplasias benignas o malignas con agresividad variable y con potencial para desarrollar metástasis, aunque en los humanos, los tumores de los tejidos odontogénicos son raros, y comprenden alrededor del 1% de los tumores de la mandíbula [2].

La Organización Mundial de la Salud (OMS) clasifica a los tumores odontogénicos como benignos y malignos. Los tumores odontogénicos benignos se dividen de acuerdo a su origen epitelial o ectomesenquimático y los tumores odontogénicos malignos son los carcinomas y sarcomas odontogénicos [3].

De una revisión sistemática realizada de 1993 al 2011 en pacientes, se encontró que

de 8129 tumores odontogénicos identificados, se obtuvo con mayor frecuencia al ameloblastoma (13.5%-80.1%), seguido del mixoma odontogénico (2.2%-17.7%), y el tumor odontogénico adenomatoide (0.9%-12,4%) [4].

Por lo anterior, se considera que el ameloblastoma es una neoplasia de origen del epitelio odontogénico, principalmente del órgano del esmalte, que representa alrededor del 1% de todos los tumores orales y alrededor del 9 al 11% de los tumores odontogénicos, sobre una incidencia máxima entre la tercera y cuarta década de la vida, con predilección en la zona de los molares mandibulares. Es un tumor que se caracteriza por su crecimiento lento, pero que puede progresar hasta representar un gran tamaño, causa asimetría facial, desplazamiento de los dientes, maloclusión y fracturas patológicas [5].

La presentación clínica de estas neoplasias suele ser limitada y con síntomas inespecíficos. Por lo general se encuentra una inflamación indolora de la región afectada y cuando el paciente experimenta dolor es porque ya se ocasionó hemorragia en el tejido blando adyacente y expansión del hueso cortical, además de la reabsorción de las raíces dentales adyacentes [6].

El ameloblastoma se clasifica en función de su comportamiento biológico, como benigno y maligno. El ameloblastoma benigno es:

1. Ameloblastoma multiquístico.
2. Ameloblastoma uniquístico.
3. Ameloblastoma periférico (o extraóseo.
4. Ameloblastoma desmoplásico [7].

El ameloblastoma maligno se subdivide en:

1. Ameloblastoma metastásico.
2. Carcinoma ameloblástico primario.
3. Carcinoma ameloblástico intraóseo secundario.
4. Carcinoma ameloblástico periférico secundario [7].

Por lo anterior descrito, el propósito de este caso clínico fue describir el manejo clínico de una lesión ósea camuflada como periodontitis apical en la zona periapical del primer molar que se manejó mediante enucleación, curetaje y sin la realización del tratamiento de conductos radiculares.

DESCRIPCIÓN DEL CASO

Paciente mujer de 27 años, sin antecedentes personales patológicos, acudió al servicio de ortodoncia de la Unidad de Especialidades Odontológicas de la Secretaría de la Defensa Nacional – México para continuar su tratamiento ortodóncico iniciado por un especialista privado y corregir la maloclusión. Durante la obtención de los estudios auxiliares se halló en la ortopantomografía una zona radiolúcida de aproximadamente 2 cm de diámetro, circunscrita, delimitada, a nivel de tercio medio radicular y apical del primer molar inferior izquierdo (#36) (figura 1 y 2), que en realidad es un segundo molar inferior izquierdo (#37) inclinado, ya que la paciente refirió haber perdido el diente #36 hace algunos años, sin embargo, el diente se designó como #36 por la posición que ocupa en la arcada.

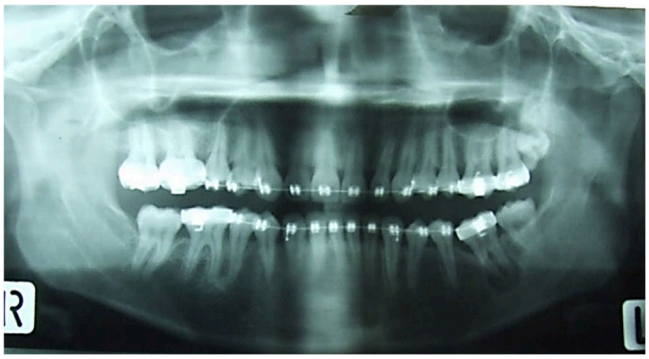

figuras # 1 y 2 primer molar inferior izquierdo (#36)

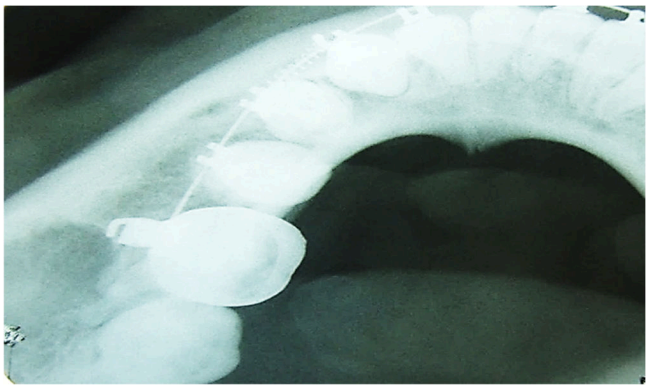

Como antecedentes, en su expediente se encontró una ortopantomografía tomada hace 8 años (cuando la paciente tenía 19 años), en la que no se observa la zona radiolúcida pero sí la inclinación del molar (figura 3)

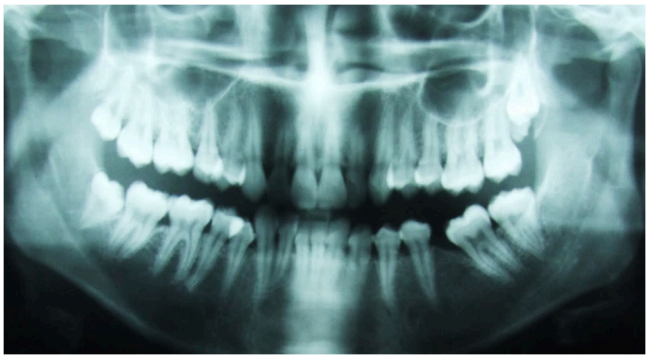

figura # 3 inclinación del molar.

En otra ortopantomografía obtenida 2 años después (a los 21 años de la paciente), se observa una pequeña imagen radiolúcida difusa y de aproximadamente 0.8 cm de diámetro a la altura del tercio medio radicular en la misma localización (figura 4) y no se encontró alguna nota que refiriera la lesión, y no le fue realizado algún tratamiento a la paciente.

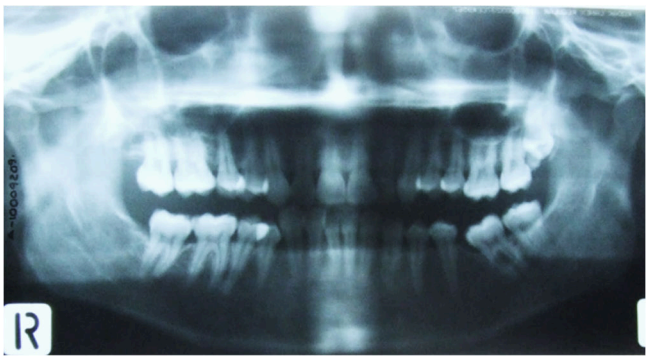

figura # 4 ortopantomografía

Se presenta la paciente 6 años después asintomática y refiere un ligero aumento de volumen intraoral a la altura del diente #36, sin datos de infección. Al obtener la ortopantomografía se aprecia la zona radiolúcida. En este momento, la paciente fue referida a la especialidad de periodoncia donde se descartó un absceso o quiste periodontal, posteriormente fue remitida a la especialidad de endodoncia para su diagnóstico y tratamiento, porque se consideró que se trataba de un diente con necrosis pulpar y periodontitis apical. En la exploración clínica no hay movilidad, se siente dura el área a la palpación, no hay dolor, a las pruebas de sensibilidad con frío y calor se obtuvo respuesta positiva, por lo que llamó la atención al respecto. Se obtuvo una radiografía periapical y se aprecia una zona radiolúcida delimitada alrededor de los ápices del diente #36, que abarca hasta la zona de la furca (figura 5).

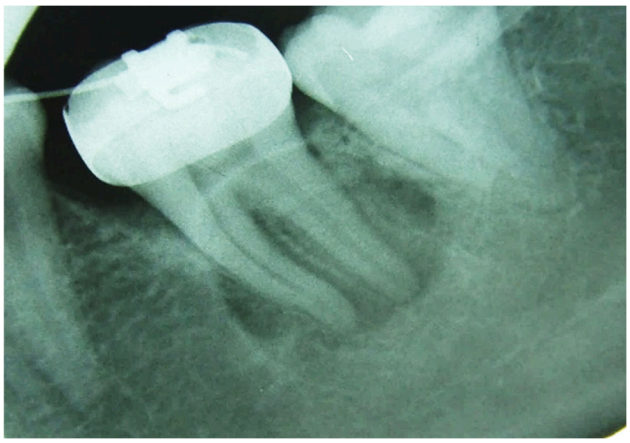

figura # 5 zona radiolúcida.

Ante la sospecha de lesión neoplásica, se decidió hacer una prueba cavitaria sin anestesia con pieza de mano de alta velocidad (NSK, Japón) y fresa de bola del número 1 (SS White, E.U.A.) con abundante irrigación de agua-spray, a lo cual la paciente refirió dolor durante el procedimiento. El tratamiento al diente #36 fue suspendido y se restauró con una resina clase I que solo alcanzó 2 mm de profundidad del tejido dentinario.

La paciente fue remitida al servicio de patología oral y maxilofacial para el diagnóstico y tratamiento. En la tomografía se comprobó la destrucción del tejido óseo y se efectuó una punción y aspiración sin obtener contenido alguno, por lo que hizo sospechar de una lesión neoplásica y fue programada para cirugía para su enucleación y curetaje.

Se infiltró anestesia local mediante clorhidrato de articaína en una solución de 4% con epinefrina al 1:100,000 (Turbocaína, Zeyco México) previa antisepsia del área a intervenir con iodopovidona al 8% (Isodine Bucofaríngeo, México). Con hoja de bisturí número 15 (Hergom, México) se realizó una incisión submarginal sobre la encía vestibular desde el segundo premolar inferior izquierdo (#35) hasta el segundo molar inferior izquierdo (#37) como se aprecia en la figura 6.

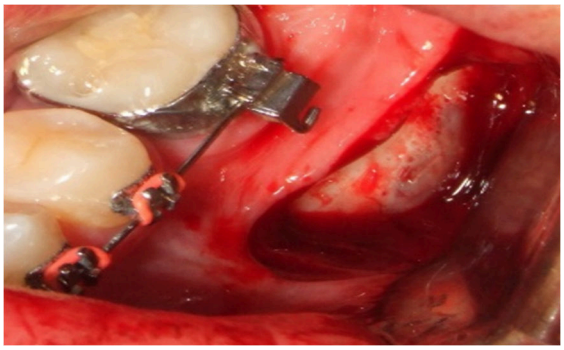

figura # 6 incisión.

A partir de este momento se inició la osteotomía por la tabla vestibular (figura 7), se efectuó la enucleación y curetaje de la lesión con una cureta Gracey número 13/14 (Hu-Friedy, USA) y se obtuvo una muestra del tejido de aproximadamente 3 cm, de consistencia blanda, redondeada con bordes definidos. El colgajo fue reposicionado y se suturó con nylon de tres ceros (Ethilon, USA), obteniéndose una radiografía final. Concluida la cirugía se prescribió antibiótico y analgésico, además de las indicaciones posquirúrgicas.

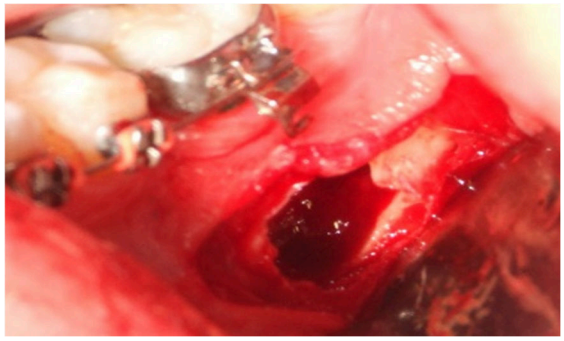

figura # 7 osteotomía.

A los 7 días la paciente acudió para el retiro de sutura y se observó un adecuado proceso de cicatrización, asintomática, sin inflamación o dolor de la zona intervenida.

Descripción histopatológica

En el análisis microscópico teñido con hematoxilina-eosina a 40X, mostró un tejido caracterizado por la proliferación de islas de epitelio odontogénico y algunas con degeneración quística, intercalándose con un estroma de tejido conjuntivo fibroso denso. Las células periféricas de los nidos son columnares, con núcleos polarizados invertidos similares a los ameloblastos. En el centro de los nidos, las células están poco organizadas, se asemejan al retículo estrellado del diente. El diagnóstico fue ameloblastoma multiquístico (figura 8).

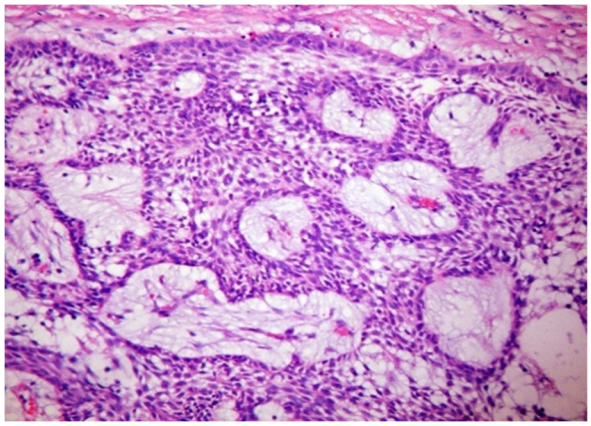

figura # 8 análisis microscópico.

Control postoperatorio

El control clínico radiográfico realizado a los dos (figura 9) y siete años (figura 10), mostraron ausencia de dolor e inflamación, no hubo deformidad facial, hubo reparación ósea y ausencia de recurrencia de la lesión, lo que permite establecer que la lesión fue revertida.

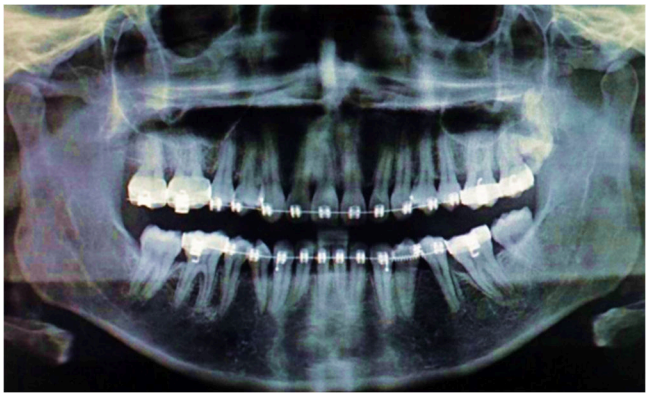

figura # 9 control a los 2 años.

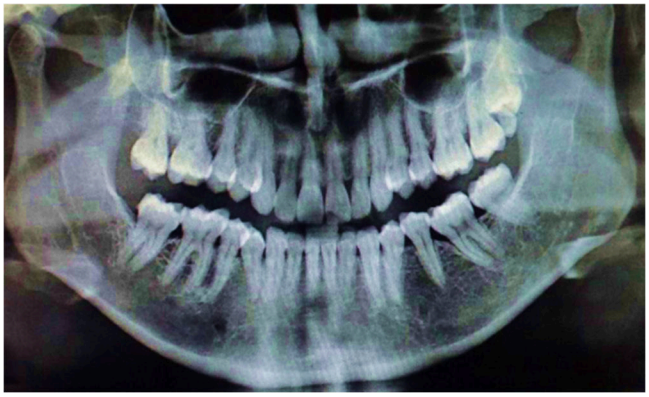

figura # 10 control a los 7 años.

DISCUSIÓN

Los tumores odontogénicos conforman un grupo de neoplasias que se caracterizan por provenir de estructuras embrionarias odontogénicas, en distintos estadios del desarrollo. Se ha reportado que el 95% de estas neoplasias son benignas y de acuerdo con Johnson et al. el ameloblastoma es el tumor odontogénico que se presenta con mayor frecuencia [4,8,9] y tratándose del ameloblastoma multiquístico, en otro estudio en el que obtuvieron 103 biopsias de lesiones óseas relacionadas con los dientes, 31 de 58 casos de ameloblastoma fueron diagnosticados como ameloblastoma multiquístico, y las 27 restantes como uniquístico [10]. Así mismo, este tipo de lesiones se presenta en personas mayores de 25 años [11], como se observó en el presente caso de ameloblastoma multiquístico camuflado como periodontitis apical.

De acuerdo a lo descrito en el presente caso, la paciente no presentó sintomatología y a la exploración clínica intraoral se observó aumento de volumen en la región del primer molar inferior izquierdo (#36), sin embargo, Oliveira et al.[12] publicaron un caso en que a dos pacientes se les realizó toma de biopsia y el diagnóstico histopatológico fue de ameloblastoma multiquístico. En estos pacientes, de 40 y 66 años de edad, sexo y etnias diferentes, también se observó un aumento de volumen en la región posterior mandibular, unilateral, con ausencia de síntomas.

Debido a que la mayor parte de zonas radiolúcidas observadas en las raíces dentales se asocia a procesos infecciosos del sistema de conductos radiculares, es necesario hacer un examen minucioso y considerar otro tipo de lesiones cuando la causa no parece ser de tipo endodóntico. El caso reportado por Faitaroni et al. en el 2008 [13], atendieron a una paciente de 54 años de edad quien a la exploración clínica y radiográfica se le observó un aumento de volumen y presencia de zona radiolúcida que abarcaba los dientes incisivo lateral, canino y primer premolar superior izquierdo (#22, 23 y 24), en el cual los dientes #23 y 24 no respondieron a las pruebas de sensibilidad y sí para el diente #22. En ese caso se realizó el tratamiento de conductos y cirugía endodóntica de los tres dientes involucrados, el resultado de la biopsia fue ameloblastoma multiquístico, sin embargo, en el presente caso no había asociación de la zona radiolúcida del diente #36 con la lesión ósea.

De acuerdo al tratamiento que se instituye para el ameloblastoma multiquístico se clasifica como conservador o radical, de acuerdo con Almeida et al.[14], el primero incluye la enucleación, el legrado y la escisión quirúrgica, mientras que el

tratamiento radical consiste en la resección del hueso. Aunque se ha expuesto que del 55 al 90% de los casos recidivan con un tratamiento conservador, se prefiere optar por esta modalidad quirúrgica ya que en tratamientos radicales los pacientes experimentan un deterioro grave de la estética y funcionalidad, así como la necesidad de cirugía reconstructiva [15]. Por lo anterior, el presente caso se manejó de manera conservadora, sin recidiva y sin tratamiento de endodoncia, ya que se trató de una lesión pequeña.

CONCLUSIÓN

El diagnóstico oportuno de las lesiones neoplásicas permite que un ameloblastoma multiquístico no evolucione y sea revertido con el tratamiento instituido y sin la realización del tratamiento de endodoncia.

REFERENCIAS BIBLIOGRÁFICAS

1. Wright JM, Soluk-Tekkeşin M. Odontogenic tumors: where are we in 2017? J Istanb Univ Fac Dent 2017;51:S10-S30.
2. Sekerci AE, Nazlım S, Etoz M, Denız K, Yasa Y. Odontogenic tumors: A collaborative study of 218 cases diagnosed over 12 years and comprehensive review of the literature. Med Oral Patol Oral Cir Bucal. 2015; 20:e34–e44.
3. Morgan PR. Odontogenic tumors: A review. Periodontol 2000. 2011; 57:160–76.
4. Johnson NR, Gannon OM, Savage NW, Batstone MD. Frequency of odontogenic cysts and tumors: a systematic review. J Investig Clin Dent. 2014; 5:9–14.
5. Masthan KMK, Anitha N, Krupaa J, Manikkam S. Ameloblastoma. J. Pharm. Bioallied Sci. 2015;7:S167–S170.
6. Kreppel M, Zöller J. Ameloblastoma—Clinical, radiological, and therapeutic findings. Oral Dis. 2018; 24:63–6.
7. Effiom OA, Ogundana OM, Akinshipo AO, Akintoye MO. Ameloblastoma: Current Etiopathological Concepts and Management. Invit. Med. Rev. 2017; 38:42–49.
8. Hernández Feria O, Sánchez Acuña JG. Neoplasias odontogénicas benignas. Revisión de la literatura. Invest Medicoquir. 2019; 11:1–17.
9. Bachmann AM. Linfesty RL. Ameloblastoma, solid/multicystic type. Head Neck Pathol. 2009;3:307–9.
10. Selvamani M, Yamunadevi A, Basandi PS, Madhushankari GS. Analysis of prevalence and clinical features of multicystic ameloblastoma and its histological subtypes in South Indian sample population: A retrospective study over 13 years. J. Pharm. Bioallied Sci. 2014;6:131–5
11. Díaz Díaz D, Sarracent Valdés Y, Guerra Cobián O, Martinez Gomez N. Ameloblastoma: Revisión de la literatura. Revista Habanera de Ciencias Médicas. 2014;13:862–72..
12. Oliveira LR, Matos BHF, Dominguete PR, Zorgetto VA, Ribeiro-Silva A. Ameloblastoma: report of two cases and a brief literature review. Int. J. Odontostomat. 2011;5:293-9.
13. Faitaroni LA, Bueno MR, De Carvalhosa AA, Bruehmueller Ale KA, Estrela C. Ameloblastoma Suggesting Large Apical Periodontitis. J Endod. 2008;34:216–9.
14. Almeida R de A C, Andrade, ES de S, Barbalho JC, Vajgel A, Vasconcelos BC do E. Recurrence rate following treatment for primary multicystic ameloblastoma: Systematic review and meta-analysis. Int. J. Oral Maxillofac. Surg. 2016;45:359–67.
15. Sammartino G, Zarelli C, Urciuolo V, Lauro A E di, Lauro F di, Santarelli A, Giannone N, Muzio L Lo. Effectiveness of a new decisional algorithm in managing mandibular ameloblastomas: A 10-years experience. Br J Oral Maxillofac Surg. 2007;45:306–10.

Normas de Publicación.

La revista **ENDODONCIA MILITAR** con ISSN: 2683-1538 es el Órgano de Publicación Científica del Colegio Nacional de Endodoncistas Militares, A.C. con sede en la ciudad de México.

Las páginas de **ENDODONCIA MILITAR** están a disposición de sus socios activos, especialistas en endodoncia y profesionales que tengan interés en las actividades encaminadas al estudio de la especialidad de endodoncia y áreas afines para que publiquen sus trabajos de investigación, casos clínicos, actividades profesionales, opiniones, reflexiones y críticas. El propósito de la revista **ENDODONCIA MILITAR** es mantener información relevante y actualizada de la especialidad de endodoncia y contribuir con la educación continua de sus lectores.
Las publicaciones de **ENDODONCIA MILITAR** son cada cuatro meses (3 números por año) y sus artículos se clasifican en las siguientes categorías:

1.- Investigación (original)
2.- Caso Clínico
3.- Revisión Bibliográfica
4.- Editorial
5.- Carta al Editor.

Estructura General de los Manuscritos.

Los artículos enviados a **ENDODONCIA MILITAR** deben ser inéditos, escritos en español y no se permite su reproducción simultánea en otra revista, sea ésta en el ámbito nacional o internacional. El material publicado en **ENDODONCIA MILITAR** es propiedad exclusiva, por lo que está prohibida la reproducción total o parcial de su contenido. **ENDODONCIA MILITAR** se reserva los derechos de autor de los trabajos publicados, sin embargo, permite su posterior reproducción como trascripción y con la debida citación de la fuente. Las opiniones expresadas en los artículos son responsabilidad exclusiva de los autores.

ENDODONCIA MILITAR entregará una carta de recepción del artículo y someterá a una revisión por pares el material recibido. El Comité Editorial dispone de autoridad para decidir sobre la conveniencia de su aceptación, asimismo dicho comité tiene autoridad para devolver a los autores las observaciones y/o sugerencias al trabajo, para que éstas sean corregidas en el texto o se adapten a las normas de publicación.

Los trabajos aceptados recibirán una carta de su confirmación y los que no sean aceptados serán devueltos oportunamente a los autores con su respectiva justificación.

Estructuración de los Manuscritos.

Artículo Original

Es el informe de una investigación en ciencias básicas, clínicas o epidemiológicas de la especialidad en endodoncia, en la que se aplicó el método científico.
Serán redactadas por separado y contendrán los apartados siguientes:
1. Página inicial: Contendrá el título del trabajo que será breve e informativo (no más de 15 palabras) y no deberá contener el nombre de los autores, ni las instituciones.
2. Resumen y palabras clave en español: En la segunda página se redactará el resumen del trabajo, con una extensión máxima de **250** palabras. Se indicará en el texto (en **negrita) el propósito** de la investigación, **material y métodos** (selección de la muestra, métodos de observación y análisis), **resultados**, (son hallazgos principales, datos concretos y su significación estadística) y **conclusión**. No deben utilizarse abreviaturas. En la misma página se deben anotar las **palabras clave** (de tres a cinco) que faciliten la inclusión del trabajo en los índices bibliográficos. Se recomienda consultar los términos del Medical Subjet Headings (MeSH) del Index

Medicus y en español el De Cs (Descriptores en Ciencias de la Salud), disponible en http://bvs.insp.mx/

3. Resumen y palabras clave en inglés: En la tercera página se redactará el resumen y las palabras clave traducidas al idioma inglés. Se recomienda que estos párrafos sean revisados por un traductor profesional.

4. Introducción: Será redactada en la cuarta página, se refiere a la exposición de antecedentes, planteamiento del problema, alcances del estudio con sustento bibliográfico (extensión de 1 cuartilla) y debe finalizar con el propósito de la investigación.

5. Material y Métodos: En este apartado deberán señalarse las características de los sujetos del estudio (seres humanos, animales, dientes o cuerpos de prueba), la forma de selección de la muestra, los procedimientos de la investigación (observacionales o experimentales), los equipos, substancias o fármacos utilizados (con la marca, nombre del fabricante y país entre paréntesis) y al término el análisis estadístico aplicado.

6. Resultados: Se expondrán los hallazgos del estudio en secuencia lógica y coherente, los datos pueden ser mostrados en cuadros o gráficas para una mejor comprensión.

7. Discusión: En esta sección serán examinados, evaluados y discutidos los resultados y metodología (significado y limitaciones), sobre todo se deberá calificar las implicaciones en relación con la cuestión o problema planteado en la introducción. Deben señalarse las 3 similitudes y diferencias de los resultados obtenidos con las de otros estudios pertinentes citados en las referencias bibliográficas. Deben exponerse conclusiones derivadas de otros estudios, su comparación de los resultados y la propuesta de nuevas investigaciones.

8. Conclusión: Se consideran afirmaciones obtenidas de los resultados de una investigación y que comprueban el propósito de la misma, debe ser redactada de manera objetiva, directa y en caso necesario enumeradas.

9. Referencias bibliográficas: Se enlistarán y enumeraran en el orden que aparezcan en el texto del artículo y se redactaran de acuerdo con los requisitos del Comité Internacional del Editores de Revistas Médicas (**Uniform Requirement for Manuscript Submitted to Biomedical Journal**), conocido como Grupo de Vancouver. Se recomienda consultar los requisitos en: **http://www.icmje.org/** References should follow the standards summarized in the NLM's International Committee of Medical Journal Editors (ICMJE) Recommendations for the Conduct, Reporting, Editing and Publication of Scholarly Work in Medical Journals: Sample References webpage and detailed in the NLM's Citing Medicine, 2nd edition.

El citado de las referencias en el texto será de dos maneras: 1) Numérica y 2) Alfanumérica, cuando se trate de un autor de la manera siguiente: **Silva23**; dos autores: **Silva & Carvalho25** y en caso de tres o más autores: **Silva, et al.28** El número de las referencias no debe ser mayor a 20.

8. Agradecimientos: Serán mencionadas las personas que contribuyeron con la investigación y su colaboración no justifica que figuren como autores. La asesoría científica (metodológica, estadística, etc.), ayuda técnica y apoyo material pueden ser consideradas.

Caso Clínico

Es la reseña de observaciones y consideraciones sobre un caso que por la singularidad de su evolución y la originalidad del diagnóstico, tratamiento y pronóstico instituidos merezca darse a conocer.

El artículo constara de los siguientes apartados que serán redactados por separado: **1. Página inicial, 2. Resumen y 3.- palabras clave** (**ambos apartados en español e inglés** y deben elaborarse como ya se describió para Artículos Originales).

El resumen contendrá en el texto el **propósito**, **reporte del caso** y **conclusión** (destacados en **negrita**) y se

expondrán los datos más importantes referentes al caso tratado.

4. Introducción: Aquí debe exponerse la razón por la cual el caso llamo la atención del autor, además de una somera explicación por la que después de revisar la información preliminar se infirió que el caso es singular o los tratamientos que se instituyeron son originales.

4. Descripción del caso: Debe hacerse un relato cronológico con datos detallados, mencionando el tiempo de su captación. No es admisible hacer la narración transcribiendo los datos como se anotan en un expediente clínico, el relato no debe llevar subtítulos, incluir marca, país en los productos utilizados para llevar a cabo el caso.

5. Discusión: En esta parte se fundamentarán las razones por las cuales el caso es singular. Estrictamente son cinco las razones por las cuales un caso clínico amerita que se publique: a) el caso es verdaderamente singular, b) la evolución clínica se aparta extremadamente de la habitual, c) la afección es poco frecuente y coexiste con otra, se sospecha una relación causa-efecto o los efectos de una causa común, d) se utilizaron procedimientos diagnósticos o terapéuticos nuevos o verdaderamente poco conocidos y e) se detectó una reacción adversa no conocida, o poco frecuente, atribuible a algún procedimiento diagnostico o terapéutico.

6. Conclusión: Es una afirmación obtenida del resultado del caso clínico, debe redactarse de manera directa, objetiva y enumerada.

7. Referencias bibliográficas: Deben redactarse como ya se describió para Artículos Originales, el número de las referencias debe ser como máximo 15.

Artículo de Revisión Bibliográfica.

Es la recopilación bibliográfica sobre un tema determinado y especifico, de cuya estimación, apreciación y análisis se derivan conclusiones.

El artículo de revisión bibliográfica será redactado por separado y constará de las siguientes partes:

1. Página inicial, 2. Resumen y 3.- palabras clave en español e inglés (Las tres deben elaborarse como ya se indicó para Artículos Originales). En el resumen será señalado de forma clara y concreta el propósito de la revisión, su desarrollo y conclusiones.

4. Introducción: Se expondrá un análisis somero de la información existente, en función de la naturaleza del tema, se enunciará clara y concisamente una cuestión cuya estimación, apreciación o explicación sea el propósito del escrutinio bibliográfico y se expresará concretamente la finalidad que se desea alcanzar con el trabajo de revisión bibliográfica (máximo 2 cuartillas).

5. Cuerpo del Artículo: La exposición es particular para cada trabajo de revisión, se recomienda realizarlo bajo un esquema demostrativo y mediante una secuencia ordenada de los encabezados con las partes que lo constituyan (no colocar el epígrafe de cuerpo de artículo). Debe finalizarse con la anotación de la conclusión respecto a que si la estimación, la apreciación o la explicación de los conceptos revisados resuelven la cuestión planteada. Los requisitos ineludibles son: a) que se mencione el método de búsqueda y recuperación del material bibliográfico, b) que se expongan los criterios para incluir y excluir dicho material, c) que se exprese la validez metodológica de cada artículo revisado y d) que se integre la información cualitativamente tomando en cuenta las limitaciones y las inconsistencias de los encontrados.

6. Discusión: En esta sección serán discutidos los artículos que fundamenten el objeto de la revisión y sean comparadas opiniones de otros trabajos con lo encontrado en la revisión de literatura. Se pueden formular hipótesis que sirvan para un futuro trabajo de investigación con lo observado en la literatura, en esta sección no debe exponerse una revisión sistemática, por el contrario, debe ser una discusión de la literatura científica del asunto abordado en el propósito del trabajo.

7. Conclusión: Son afirmaciones, de acuerdo con el resultado de la revisión bibliográfica, debe redactarse de manera directa, objetiva y enumerada.

8. Referencias Bibliográficas: Deben elaborarse como ya se indicó para Artículos Originales, el número máximo de referencias será de 25.

Editorial.

Es un documento dedicado al reconocimiento del estado del arte de un determinado asunto, en ocasiones de carácter crítico, cuyo discurso y conclusiones deben denotar conocimiento, madurez y originalidad. La finalidad de este documento es dar a conocer apreciaciones, reflexiones, juicios o sugerencias personales acerca de algún tema de la especialidad de Endodoncia, disciplinas afines, del ejercicio de la profesión, de la ética, de la práctica, de los avances logrados en el campo de la investigación biomédica e inclusive gremial. La secuencia del texto es libre, no debe llevar subtítulos y su extensión que no rebase una cuartilla.

Carta al Editor.

Es un documento con comentarios críticos sobre material publicado con anterioridad, con la finalidad de aclarar hechos o circunstancias o bien para inquirir sobre conceptos confusos, la redacción del texto es libre con una extensión de una cuartilla como máximo, el nombre y la afiliación institucional del autor se anotarán al final del texto.

Presentación de los manuscritos.

Texto: Los artículos deberán estar redactados en Word, letra Arial, tamaño 12 a doble espacio, por una sola cara de la hoja, en una sola columna, con márgenes de 3 cm a cada lado. No deberán ser escritos con letras mayúsculas. Todas las paginas se enumerarán consecutivamente (la página frontal es la numero uno), incluidas las que contengan cuadros o pies de figura (que serán las ultimas), el número de la página se anotará en ángulo inferior derecho.

Figuras: Las figuras son los dibujos, fotografías, gráficas y cuadros. Deben ser diseñadas o fotografiadas profesionalmente, no se aceptarán las que tengan letreros trazados a mano o con máquina de escribir. Las fotografías deben ser a color, bien contrastadas en formato digital de tamaño 127 x 178 mm (no mayor). Las letras, números o símbolos incluidos en las figuras deben ser claros, uniformes y de tamaño suficiente para que permanezcan legibles después de la reducción (necesaria para la publicación). Las imágenes serán grabadas en formato TIFF con 300 dpi de resolución, **deberán enviarse por separado y no estar insertas en el texto**. Los pies de figura serán redactados a doble espacio y se anexarán al final del artículo. Cada una empezará con la palabra figura (no gráfica, no tabla, no cuadro, no fotografía, etc) y su número correspondiente (arábigo), los pies de figura deben ser párrafos breves.

Las figuras no podrán ser más de 6 en cada uno de los trabajos (originales, clínicos y de revisión), por lo que deberán ser figuras representativas a los resultados obtenidos.

Procedimientos experimentales en humanos, dientes y animales.

ENDODONCIA MILITAR endosa los principios de la Declaración de Helsinki de 1975, enmendada en 2000 e insiste que todas las investigaciones que involucren seres humanos, animales y dientes se conduzcan de conformidad con estos principios y con otros similares, dispuestos por los respectivos Comités de Bioética de las respectivas instituciones de origen de los autores **(anexar al manuscrito una copia de la autorización del comité de bioética)**.

Todos los experimentos con humanos, animales y dientes deben mencionar en la sección de Materiales y Métodos que el estudio fue aprobado por los respectivos Comités de Bioética de sus instituciones de origen y que los pacientes estaban informados mediante el consentimiento informado de cada institución. Los experimentos que involucren procedimientos quirúrgicos en animales deben especificar la dosis anestésica efectiva y el tiempo necesario para la conducción del acto quirúrgico. El Comité Editorial de **ENDODONCIA MILITAR** se reserva el derecho de rechazar artículos que **no demuestren evidencias** claras de que esos principios fueron seguidos o que, en la evaluación de los mismos, los métodos empleados no fueron los apropiados para su uso en seres humanos y animales.

Envió de los manuscritos.

Los artículos serán enviados al correo electrónico

editorialendodonciamilitar@hotmail.com

A: **Dra. Aida Victoria Vera**. Editor En Jefe

El autor de correspondencia recibirá un correo electrónico de acuse de recibo y una vez sometido a la revisión por pares, se le hará saber las correcciones y observaciones con oportunidad. Se recomienda mantener en su poder una copia del original, en caso de ser requerida por el Comité Editorial.
Anexo al manuscrito y por separado deberán remitir una carta firmada por los autores donde deberán de indicar el título del trabajo, nombre (s) y apellido(s) de cada autor(es), su grado académico y afiliación institucional (sin abreviaturas, ni siglas), nombre(s) de la(s) institución(es) donde se realizó el trabajo (sin abreviaturas, ni siglas) y d) nombre, teléfono, e-mail y domicilio del autor de correspondencia, en la carta deberá indicar que transfieren los derechos de autoría a **ENDODONCIA MILITAR y señalar si existe conflicto de interés o no.**

Si ocurriese algún cambio en la autoría (orden, incremento o eliminación) de un trabajo después que haya sido enviado, el autor de correspondencia enviara una carta informativa y que estén de acuerdo los demás autores. El nombre de un autor(es) también podrá ser removido mediante solicitud de este(os).
Los puntos no previstos en estas normas serán resueltos por el Comité Editorial de **ENDODONCIA MILITAR.**

ISSN: 2683-1538

Revista

ENDODONCIA MILITAR

Órgano de Publicación Científica del

Colegio Nacional de Endodoncistas Militares A.C.

Enero - Abril| Vol. 5. Núm. 1 |2021